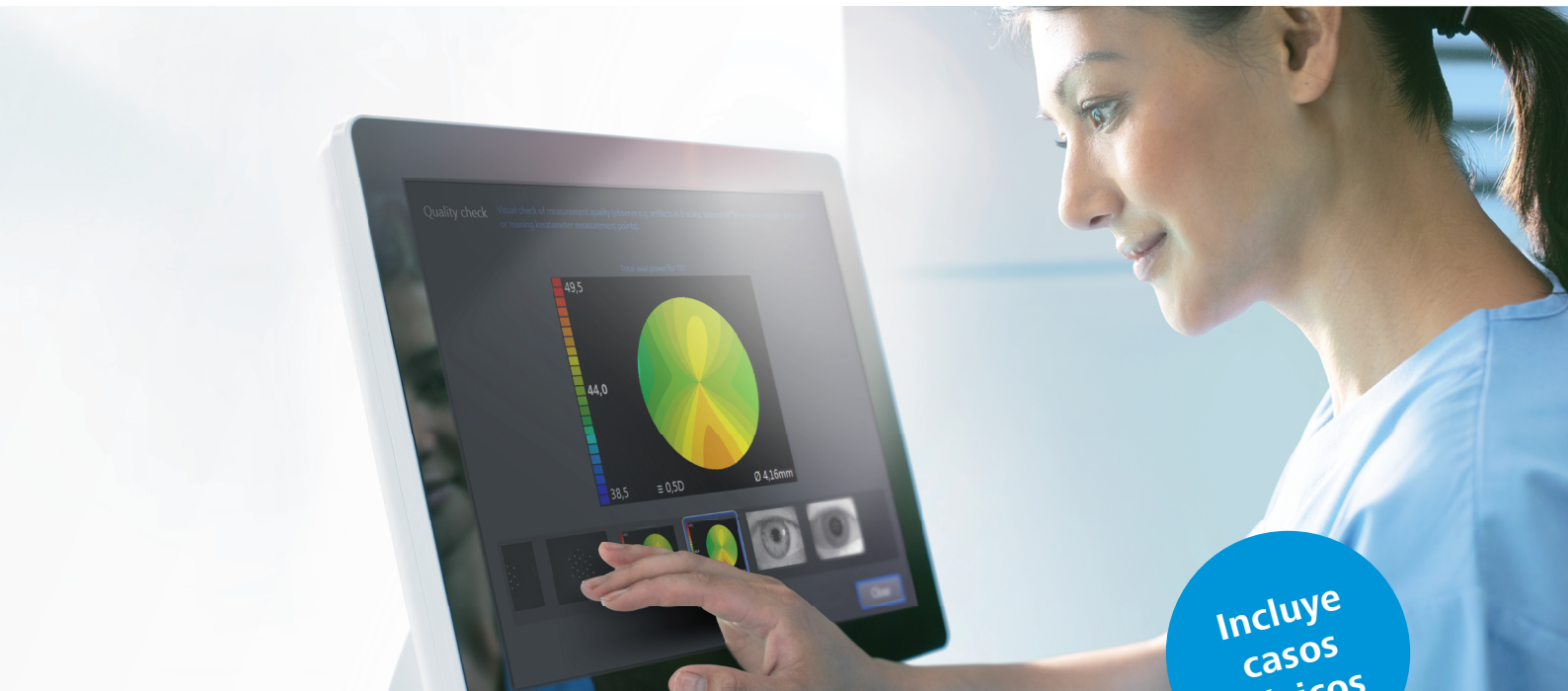

# ZEISS IOLMaster 700 con Central Topography



Incluye  
casos  
clínicos

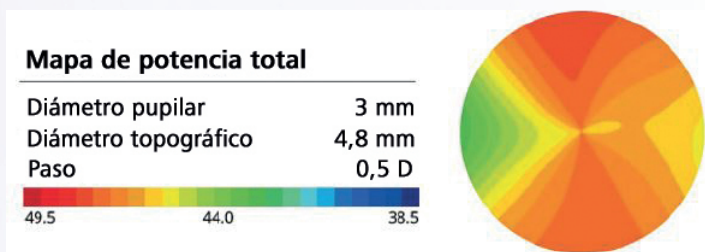


Seeing beyond



IOLMaster® 700 de ZEISS con Central Topography proporciona información importante acerca de la forma corneal central para detectar irregularidades visuales relevantes que no están al alcance de la queratometría por sí sola.

Central Topography está integrado en la medición biométrica estándar de ZEISS IOLMaster 700, con la ventaja de que los cirujanos no necesitan un hardware adicional en su ZEISS IOLMaster 700 actual.



*El mapa de potencia total (desde la superficie anterior y posterior de la córnea) complementa el análisis biométrico conocido de ZEISS IOLMaster 700.*



“ Cabe destacar la gran cantidad de información corneal clínicamente relevante que se puede obtener con Central Topography en IOLMaster 700. ”

*Dr. Michael Lawless, Australia*

### **Características principales**

Central Topography de ZEISS IOLMaster 700 proporciona mapas de la potencia axial total y anterior basados en su principio de medición telecéntrica y en OCT SWEPT Source. Esta característica permite una queratometría repetible y fiable, además de ofrecer valores de topografía central anterior y total.

# Contenido

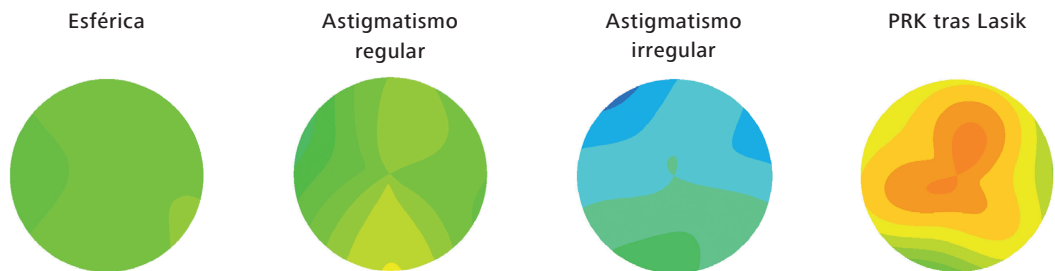
Introducción	02
¿Qué es Central Topography?	05
Mayor conocimiento al iniciar su flujo de trabajo	06
¿En qué tecnología se basa Central Topography?	07
¿Cuáles son las ventajas de Central Topography?	08
Casos clínicos	09

# ¿Qué es Central Topography?

Por lo general, una función de topografía corneal es una importante herramienta no invasiva que permite visualizar las características de la forma corneal, lo que ofrece una ventaja decisiva a la hora de seleccionar una LIO, ya que el médico puede realizar una visualización preliminar de las asimetrías corneales.\*

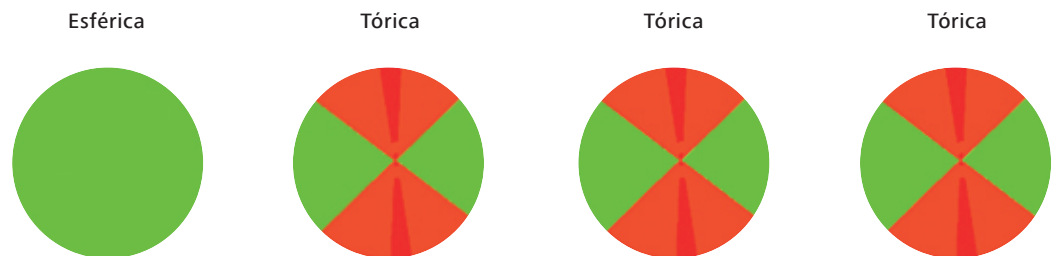
Central Topography de ZEISS IOLMaster 700 proporciona mapas de la potencia axial total y anterior basados en su principio de medición telecéntrica y en OCT SWEPT Source.

## Central Topography



*Imagen cortesía de Douglas D. Koch, MD, y Li Wang, PhD, EE. UU.*

## Queratometría resultante



Central Topography proporciona información visual relevante acerca de la forma corneal central que no puede ofrecer la queratometría por sí sola, por ejemplo, información sobre irregularidades corneales y forma general

*\*Tenga en cuenta que Central Topography no tiene como finalidad sustituir a un topógrafo*

### Características principales

ZEISS IOLMaster con Central Topography proporciona información importante acerca de la forma corneal central que no puede ofrecer la queratometría por sí sola.

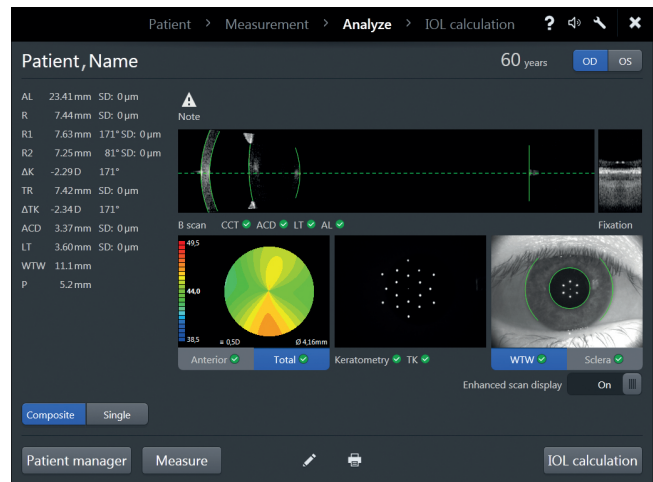
# Mayor conocimiento al iniciar su flujo de trabajo

Central Topography se ha diseñado para ofrecerle más información al iniciar su flujo de trabajo, antes de decidirse por una LIO e informar al paciente.

Está integrado en la medición biométrica estándar de ZEISS IOLMaster 700, con la ventaja de que los cirujanos no necesitan hardware adicional en su ZEISS IOLMaster 700 actual. En menos de 44 segundos se pueden obtener las mediciones biométricas completas (con Central Topography) de ambos ojos.

Central Topography permite una lectura sencilla de la información sobre la forma corneal central. Las escalas y las tonalidades se han desarrollado en colaboración con Douglas D. Koch, MD, y Li Wang, PhD, EE. UU.

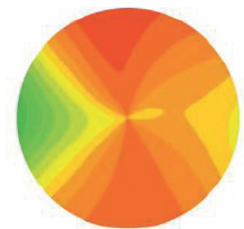
La implantación correcta de las LIO tóricas y multifocales requiere una curvatura de la córnea regular en la zona central. Central Topography proporciona información sobre la forma corneal central y detecta asimetrías corneales visualmente relevantes antes de decidir la LIO e informar al paciente.



Captura de pantalla de ZEISS IOLMaster 700 que muestra Central Topography como parte de la medición biométrica

## Mapa de potencia total

Diámetro pupilar	3 mm
Diámetro topográfico	4,8 mm
Paso	0,5 D



El mapa de potencia total (desde la superficie anterior y posterior de la córnea) complementa el análisis biométrico conocido de ZEISS IOLMaster 700.

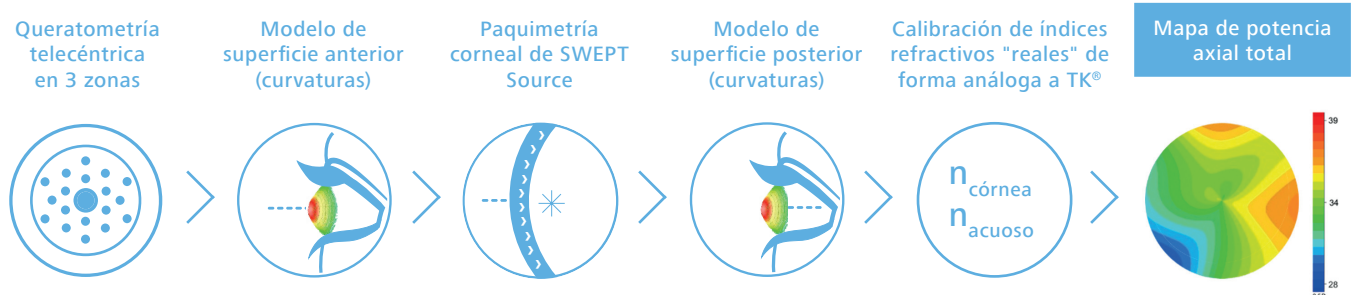
## Características principales

Central Topography se puede usar con facilidad sin interrumpir el flujo de trabajo de la catarata.

# ¿En qué tecnología se basa Central Topography?

ZEISS IOLMaster es el único biómetro que usa un principio único de medición telecéntrica independiente de la distancia con SWEPT Source OCT. Proporciona una medición estable y precisa de la curvatura de la córnea en cada uno de los 18 puntos de medición. Esta característica permite una queratometría repetible y fiable, además de ofrecer valores de topografía central anterior y total.

- La curvatura anterior se convierte directamente en potencia de refracción local usando el índice de queratometría corneal elegido por el usuario
- El modelo de superficie anterior se combina con las medidas de grosor corneal de la tecnología SWEPT Source OCT para crear un modelo de superficie posterior
- Los modelos de superficie anterior y posterior se emplean para crear un mapa de potencia axial total



Mediante el uso de 18 puntos de medición, ZEISS IOLMaster 700 combina un principio único de medición telecéntrica con SS-OCT para crear un mapa de la potencia axial total.

La queratometría mide la curvatura de la córnea y crea un modelo de superficie a partir de los puntos de medición disponibles. ZEISS IOLMaster 700 es el único biómetro que crea una Central Topography usando los datos de queratometría telecéntrica en 3 zonas.

## Características principales

ZEISS IOLMaster 700 con Central Topography combina datos de queratometría procedentes de la queratometría telecéntrica en 3 zonas con datos de la medición del espesor corneal de SWEPT Source OCT para crear un mapa de la potencia total desde la superficie corneal anterior y posterior.



## ¿Cuáles son las ventajas de Central Topography?

Central Topography proporciona detalles acerca de la forma corneal central justo al principio del flujo de trabajo, lo cual le permite optimizar la toma de decisiones para la selección de una LIO.

### Ventajas principales:

- Incorpora la topografía central a la biometría y la queratometría
- Obtiene información adicional valiosa acerca de la forma corneal central, teniendo en cuenta la potencia anterior y posterior
- Detecta irregularidades corneales visualmente relevantes
  - Sin mediciones adicionales
  - No requiere tiempo adicional: medición biométrica completa (con Central Topography) de ambos ojos en <44 segundos\*
  - Sin hardware adicional
  - Interpretación fácil


*\*Dependiendo de la experiencia del operador y de las condiciones oculares*

Wang et al. (incl. D. Koch) ([Wang et al.](#)) compararon mapas de Central Topography con mapas topográficos de un topógrafo Placido-dual-Scheimpflug. Este estudio analizó 105 ojos con varias patologías corneales, como córneas regulares/irregulares, cirugía refractiva corneal previa y queratocono o degeneración marginal pelúcida. En un 68,6-89,5 % de los casos se observó una forma general similar, dando lugar a la selección de la misma LIO premium en el 75,2-97,1 % de los casos.

### Características principales

ZEISS IOLMaster 700 con Central Topography le proporciona más información acerca de la forma corneal central desde el principio, sin tener que modificar el flujo de trabajo ni perder su valioso tiempo.





“ Las escalas y las tonalidades de ZEISS IOLMaster 700 con Central Topography están optimizadas para permitir una evaluación corneal fácil e intuitiva. ”

Douglas D. Koch, MD, EE. UU.

## Casos clínicos

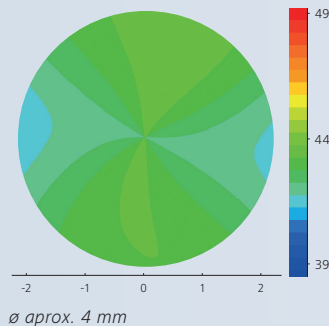
El siguiente resumen de casos clínicos incluye un mapa topográfico de 9 mm (dispositivo Placido/Dual-Scheimpflug y dispositivo Scheimpflug) y un extracto de 4 mm de este mapa para evaluar la compatibilidad de Central Topography de ZEISS IOLMaster 700. La interpretación fue realizada por el Dr. Douglas D. Koch, EE. UU., el Dr. Li Wang, EE.UU., el Dr. Giacomo Savini, Italia, y el Dr. Michael Lawless, Australia.

### CASO n.º 01

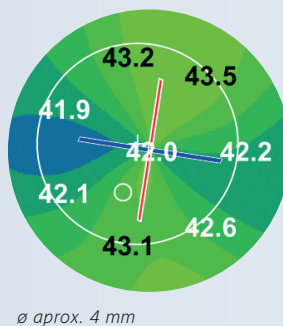
#### Astigmatismo regular – Astigmatismo a favor de la regla

##### ZEISS IOLMaster 700 Mapa de potencia axial anterior

Paso: 0,5 D

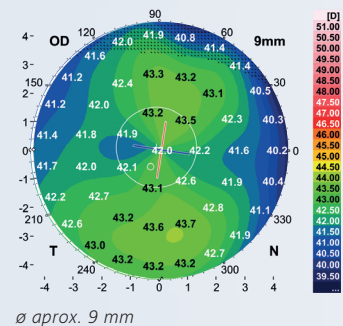


##### Dispositivo Placido/Dual-Scheimpflug Mapa de potencia axial anterior



##### Dispositivo Placido/Dual-Scheimpflug Mapa de potencia axial anterior

Paso: 0,5 D



#### Interpretación de los doctores Koch y Wang:

- Rango normal de potencia, meridianos rectos
- Diferencias de color mínimas, bajo nivel de astigmatismo
- Selección de la misma LIO tórica o multifocal

#### Conclusión de los doctores Koch y Wang:

Excelente compatibilidad

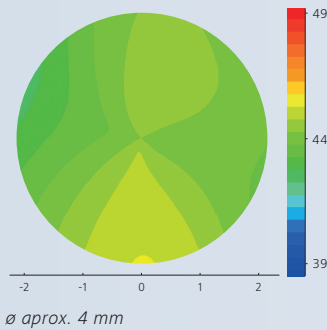
# Casos clínicos

## CASO n.º 02

### Astigmatismo regular – Astigmatismo a favor de la regla

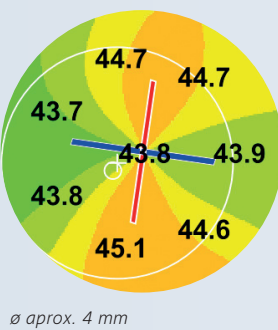
ZEISS IOLMaster 700  
Mapa de potencia axial anterior

Paso: 0,5 D



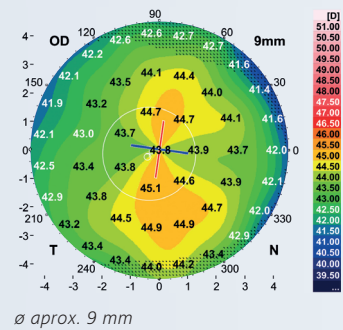
Dispositivo Placido/Dual-Scheimpflug  
Mapa de potencia axial anterior

Paso: 0,5 D



Dispositivo Placido/Dual-Scheimpflug  
Mapa de potencia axial anterior

Paso: 0,5 D



#### Interpretación de los doctores Koch y Wang:

- Central Topography, forma general similar al mapa del dispositivo Placido/Dual-Scheimpflug
- Selección de la misma LIO tórica o multifocal

#### Conclusión de los doctores Koch y Wang:

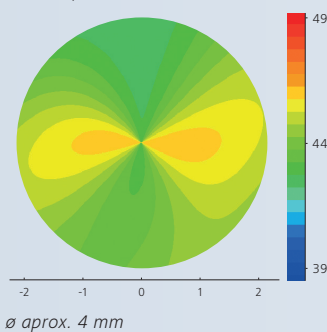
Excelente compatibilidad, sin embargo este caso presenta algunas diferencias: observe la elevación inferior en Central Topography

## CASO n.º 03

### Astigmatismo regular – Astigmatismo en contra de la regla

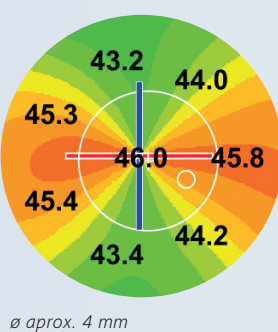
ZEISS IOLMaster 700  
Mapa de potencia axial anterior

Paso: 0,5 D



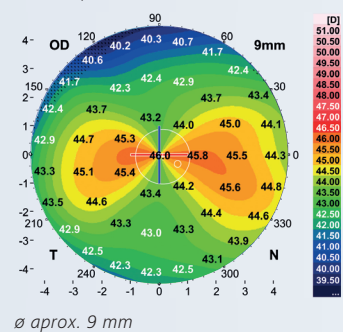
Dispositivo Placido/Dual-Scheimpflug  
Mapa de potencia axial anterior

Paso: 0,5 D



Dispositivo Placido/Dual-Scheimpflug  
Mapa de potencia axial anterior

Paso: 0,5 D



#### Interpretación de los doctores Koch y Wang:

- Astigmatismo en contra de la regla en Central Topography, forma general similar al mapa del dispositivo Placido/Dual-Scheimpflug
- Selección de la misma LIO tórica o multifocal

#### Conclusión de los doctores Koch y Wang:

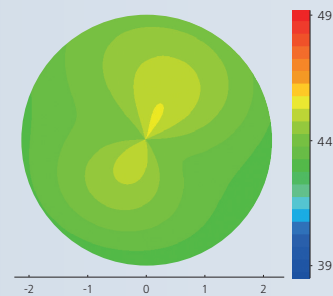
Excelente compatibilidad

## CASO n.º 04

### Astigmatismo regular – Astigmatismo oblicuo

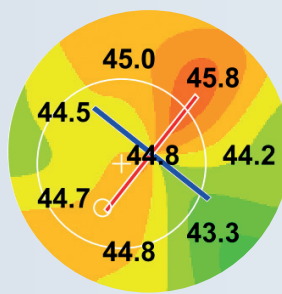
#### ZEISS IOLMaster 700 Mapa de potencia axial anterior

Paso: 0,5 D



Ø aprox. 4 mm

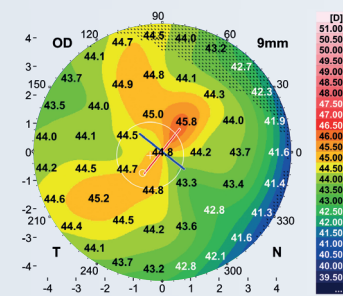
#### Dispositivo Placido/Dual-Scheimpflug Mapa de potencia axial anterior



Ø aprox. 4 mm

#### Dispositivo Placido/Dual-Scheimpflug Mapa de potencia axial anterior

Paso: 0,5 D



Ø aprox. 9 mm

#### Interpretación de los doctores Koch y Wang:

- Astigmatismo regular oblicuo en Central Topography, forma general similar al mapa del dispositivo Placido/Dual-Scheimpflug, ambas imágenes muestran una leve inclinación superonasal
- Selección de la misma LIO tórica o multifocal

#### Conclusión de los doctores Koch y Wang:

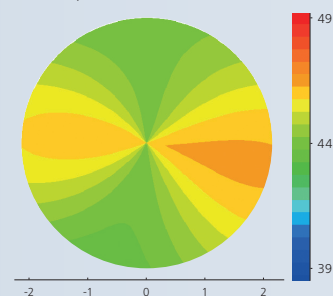
Buena compatibilidad

## CASO n.º 05

### Degeneración marginal pelúcida

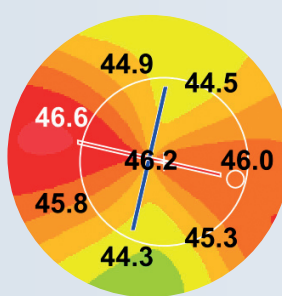
#### ZEISS IOLMaster 700 Mapa de potencia axial anterior

Paso: 0,5 D



Ø aprox. 4 mm

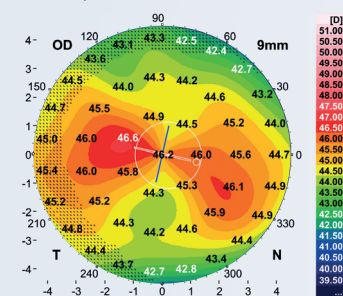
#### Dispositivo Placido/Dual-Scheimpflug Mapa de potencia axial anterior



Ø aprox. 4 mm

#### Dispositivo Placido/Dual-Scheimpflug Mapa de potencia axial anterior

Paso: 0,5 D



Ø aprox. 9 mm

#### Interpretación de los doctores Koch y Wang:

- Astigmatismo en contra de la regla en Central Topography, forma general similar al centro del mapa del dispositivo Placido/Dual-Scheimpflug
- Selección de la misma LIO tórica, selección posiblemente diferente de LIO multifocal

#### Conclusión de los doctores Koch y Wang:

Central Topography no capta la leve inclinación inferior

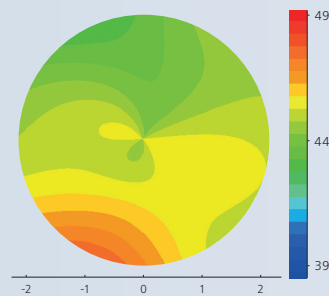
# Casos clínicos

## CASO n.º 06

### Astigmatismo irregular patológico

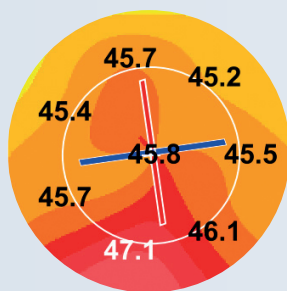
ZEISS IOLMaster 700  
Mapa de potencia axial anterior

Paso: 0,5 D



Ø aprox. 4 mm

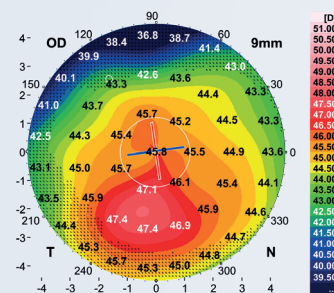
Dispositivo Placido/Dual-Scheimpflug  
Mapa de potencia axial anterior



Ø aprox. 4 mm

Dispositivo Placido/Dual-Scheimpflug  
Mapa de potencia axial anterior

Paso: 0,5 D



Ø aprox. 9 mm

#### Interpretación de los doctores Koch y Wang:

- Pequeña zona central de astigmatismo en contra de la regla en Central Topography, no se ve con Placido, consistente con astigmatismo irregular
- La característica dominante es la inclinación inferior en *ambos dispositivos* → Se requiere más investigación
- Selección de la misma LIO tórica o multifocal

#### Conclusión de los doctores Koch y Wang:

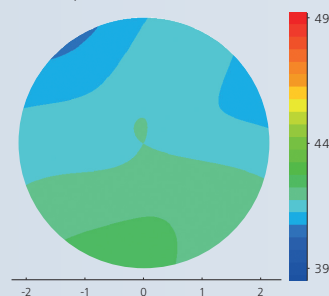
Gran compatibilidad

## CASO n.º 07

### Astigmatismo irregular patológico

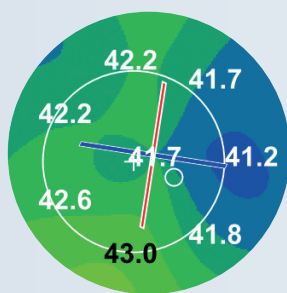
ZEISS IOLMaster 700  
Mapa de potencia axial anterior

Paso: 0,5 D



Ø aprox. 4 mm

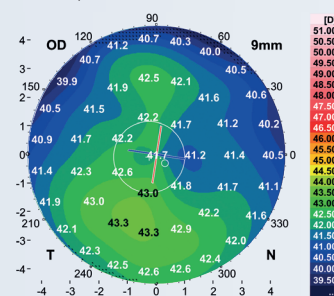
Dispositivo Placido/Dual-Scheimpflug  
Mapa de potencia axial anterior



Ø aprox. 4 mm

Dispositivo Placido/Dual-Scheimpflug  
Mapa de potencia axial anterior

Paso: 0,5 D



Ø aprox. 9 mm

#### Interpretación de los doctores Koch y Wang:

- Astigmatismo irregular en Central Topography, forma general similar al mapa del dispositivo Placido/Dual-Scheimpflug
- Selección de la misma LIO tórica o multifocal

#### Conclusión de los doctores Koch y Wang:

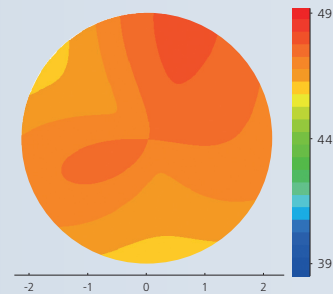
Buena compatibilidad

## CASO n.º 08

### Astigmatismo irregular patológico

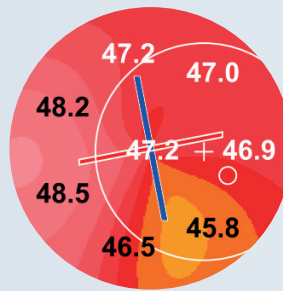
ZEISS IOLMaster 700  
Mapa de potencia axial anterior

Paso: 0,5 D



Ø aprox. 4 mm

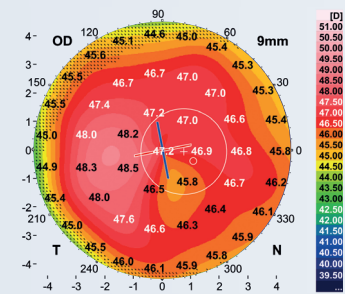
Dispositivo Placido/Dual-Scheimpflug  
Mapa de potencia axial anterior



Ø aprox. 4 mm

Dispositivo Placido/Dual-Scheimpflug  
Mapa de potencia axial anterior

Paso: 0,5 D



Ø aprox. 9 mm

#### Interpretación de los doctores Koch y Wang:

- Astigmatismo irregular en Central Topography, la forma de Central Topography es similar al mapa del dispositivo Placido/Dual-Scheimpflug
- Sin meridianos rectos: irregulares
- Inclinado e irregular: ¡precaución!
- Selección de la misma LIO tórica o multifocal

#### Conclusión de los doctores Koch y Wang:

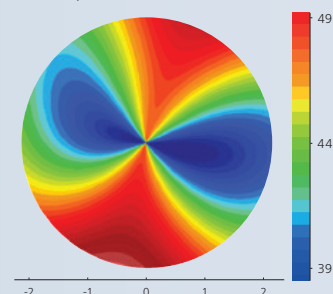
Buena compatibilidad

## CASO n.º 09

### Astigmatismo irregular tras queratoplastia penetrante (PKP)

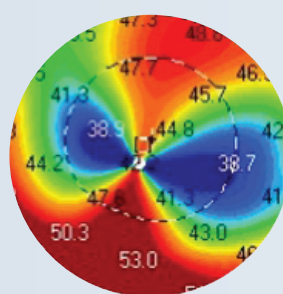
ZEISS IOLMaster 700  
Mapa de potencia axial anterior

Paso: 0,5 D



Ø aprox. 4 mm

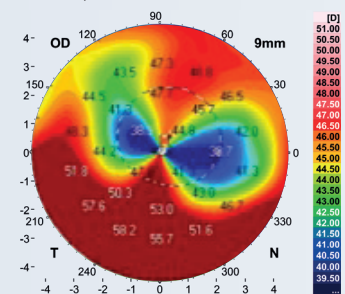
Dispositivo Scheimpflug  
Mapa de potencia axial anterior



Ø aprox. 4 mm

Dispositivo Scheimpflug  
Mapa de potencia axial anterior

Paso: 0,5 D



Ø aprox. 9 mm

#### Interpretación del Dr. Lawless:

- Alto nivel de astigmatismo
- Elevación inferior
- El mapa del dispositivo Scheimpflug parece similar

#### Conclusión del Dr. Lawless:

Buena compatibilidad

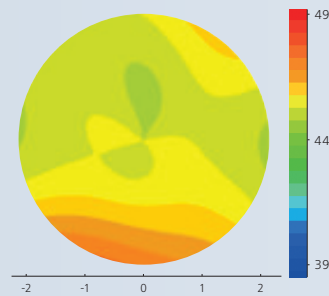
# Casos clínicos

## CASO n.º 10

### Astigmatismo irregular tras queratoplastia penetrante (PKP)

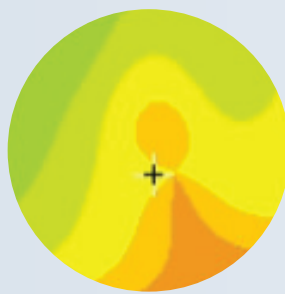ZEISS IOLMaster 700  
Mapa de potencia axial anterior

Paso: 0,5 D



Ø aprox. 4 mm

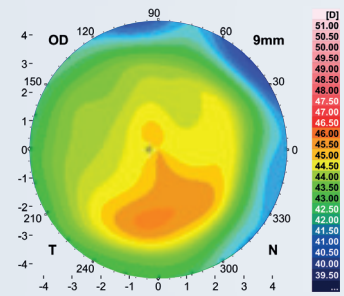
Dispositivo Scheimpflug  
Mapa de potencia axial anterior



Ø aprox. 4 mm

Dispositivo Scheimpflug  
Mapa de potencia axial anterior

Paso: 0,5 D



Ø aprox. 9 mm

#### Interpretación del Dr. Lawless:

- Astigmatismo irregular en el mapa de potencia axial anterior con elevación inferior
- Sospecha de queratocono

#### Conclusión del Dr. Lawless:

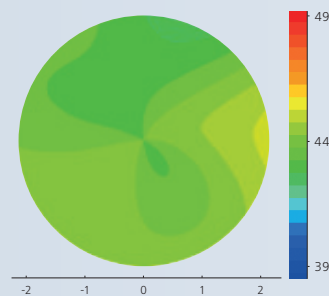
La topografía completa contiene más información útil sobre la periferia

## CASO n.º 11

### Astigmatismo irregular – Enfermedad de ojo seco leve

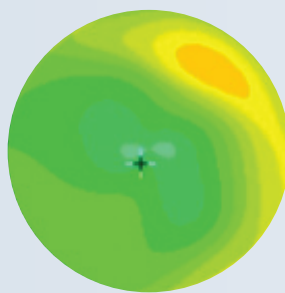
ZEISS IOLMaster 700  
Mapa de potencia axial anterior

Paso: 0,5 D



Ø aprox. 4 mm

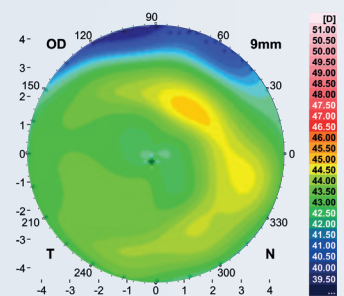
Dispositivo Scheimpflug  
Mapa de potencia axial anterior



Ø aprox. 4 mm

Dispositivo Scheimpflug  
Mapa de potencia axial anterior

Paso: 0,5 D



Ø aprox. 9 mm

#### Interpretación del Dr. Lawless:

- Pequeña irregularidad en el mapa de potencia axial anterior
- Elevación superior
- Irregularidad central y paracentral del mapa del dispositivo Scheimpflug
- La medición del dispositivo Scheimpflug no es necesaria para decisiones futuras

#### Conclusión del Dr. Lawless:

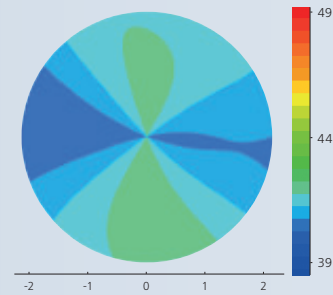
Buena compatibilidad

## CASO n.º 12

### Astigmatismo irregular

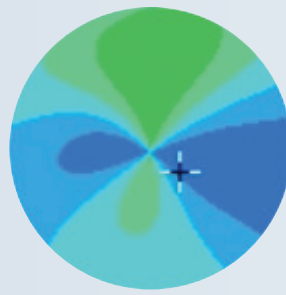ZEISS IOLMaster 700  
Mapa de potencia axial anterior

Paso: 0,5 D



Ø aprox. 4 mm

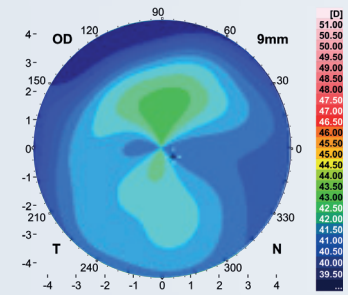
Dispositivo Scheimpflug  
Mapa de potencia axial anterior



Ø aprox. 4 mm

Dispositivo Scheimpflug  
Mapa de potencia axial anterior

Paso: 0,5 D



Ø aprox. 9 mm

#### Interpretación del Dr. Lawless:

- Astigmatismo irregular con radios planos en Central Topography
- El mapa del dispositivo Scheimpflug muestra más o menos lo mismo
- No se necesitan mediciones topográficas adicionales

#### Conclusión del Dr. Lawless:

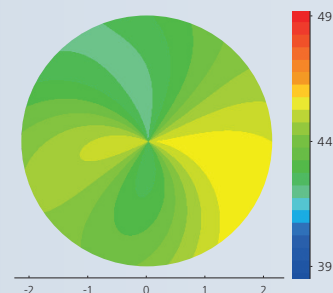
Buena compatibilidad

## CASO n.º 13

### Astigmatismo irregular – Degeneración marginal pelúcida (PMD)

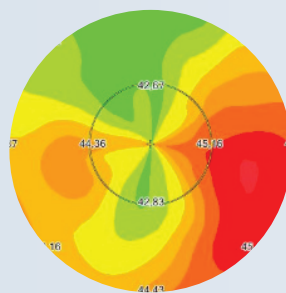
ZEISS IOLMaster 700  
Mapa de potencia axial anterior

Paso: 0,5 D



Ø aprox. 4 mm

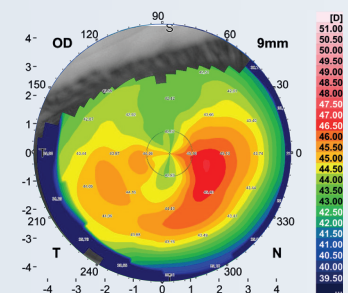
Dispositivo Placido/Dual-Scheimpflug  
Mapa de potencia axial anterior



Ø aprox. 4 mm

Dispositivo Placido/Dual-Scheimpflug  
Mapa de potencia axial anterior

Paso: 0,5 D



Ø aprox. 9 mm

#### Interpretación del Dr. Savini:

- Astigmatismo irregular en mapa de potencia axial anterior
- Aplanamiento del meridiano vertical
- El mapa del dispositivo Placido parece similar

#### Conclusión del Dr. Savini:

Buena compatibilidad

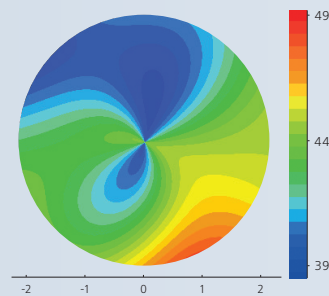
# Casos clínicos

## CASO n.º 14

### Astigmatismo irregular – Degeneración marginal pelúcida (PMD)

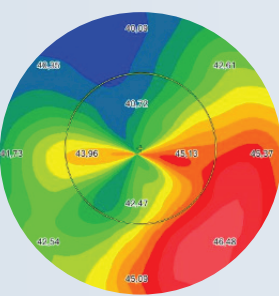
ZEISS IOLMaster 700  
Mapa de potencia axial anterior

Paso: 0,5 D



Ø aprox. 4 mm

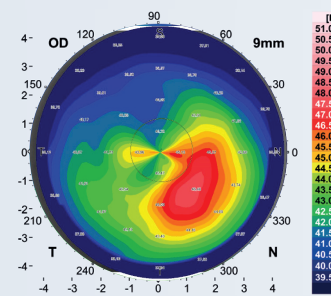
Dispositivo Placido/Dual-Scheimpflug  
Mapa de potencia axial anterior



Ø aprox. 4 mm

Dispositivo Placido/Dual-Scheimpflug  
Mapa de potencia axial anterior

Paso: 0,5 D



Ø aprox. 9 mm

#### Interpretación del Dr. Savini:

- Astigmatismo irregular en mapa de potencia axial anterior con elevación inferior
- Aplanamiento del meridiano vertical
- El mapa del dispositivo Placido parece similar

#### Conclusión del Dr. Savini:

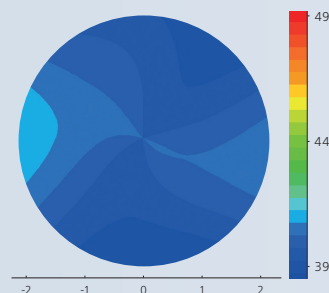
Buena compatibilidad

## CASO n.º 15

### Astigmatismo irregular tras la corrección con láser – Miopía secundaria a LASIK/PRK

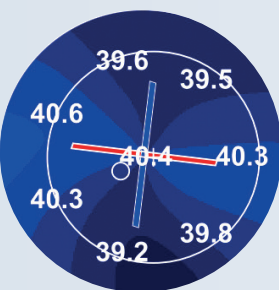ZEISS IOLMaster 700  
Mapa de potencia axial anterior

Paso: 0,5 D



Ø aprox. 4 mm

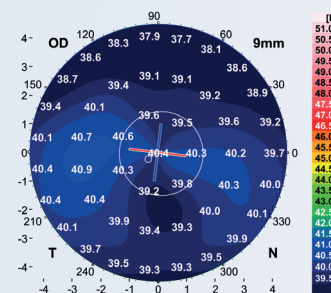
Dispositivo Placido/Dual-Scheimpflug  
Mapa de potencia axial anterior



Ø aprox. 4 mm

Dispositivo Placido/Dual-Scheimpflug  
Mapa de potencia axial anterior

Paso: 0,5 D



Ø aprox. 9 mm

#### Interpretación de los doctores Koch y Wang:

- Córnea plana, astigmatismo irregular y en contra de la regla (color azul, meridianos no rectos, "ocho tumbado")
- Plana, en contra de la regla y meridianos no rectos. Ambos son signos de advertencia de que hay que profundizar más
- Selección de la misma LIO tórica o multifocal

#### Conclusión de los doctores Koch y Wang:

Buena compatibilidad

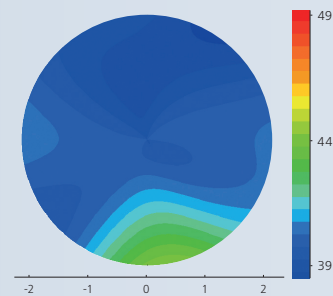


## CASO n.º 16

### Astigmatismo irregular tras la corrección con láser – Miopía secundaria a LASIK

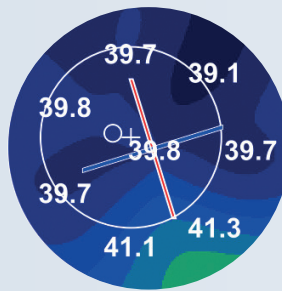
#### ZEISS IOLMaster 700 Mapa de potencia axial anterior

Paso: 0,5 D



Ø aprox. 4 mm

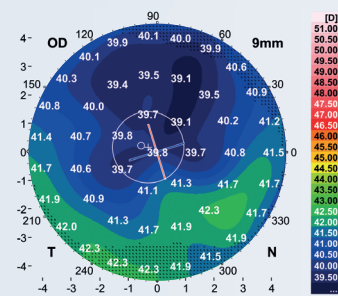
#### Dispositivo Placido/Dual-Scheimpflug Mapa de potencia axial anterior



Ø aprox. 4 mm

#### Dispositivo Placido/Dual-Scheimpflug Mapa de potencia axial anterior

Paso: 0,5 D



Ø aprox. 9 mm

#### Interpretación de los doctores Koch y Wang:

- Córnea plana en Central Topography
- Forma general similar al mapa del dispositivo Placido/Dual-Scheimpflug; muestra descentralización superior

#### Conclusión de los doctores Koch y Wang:

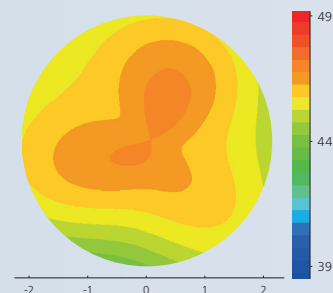
Buena compatibilidad

## CASO n.º 17

### Astigmatismo irregular tras la corrección con láser – Hipermetropía secundaria a LASIK/PRK

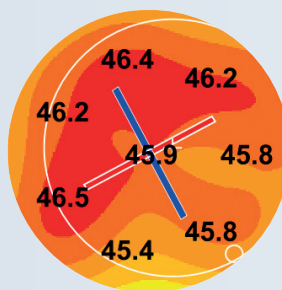
#### ZEISS IOLMaster 700 Mapa de potencia axial anterior

Paso: 0,5 D



Ø aprox. 4 mm

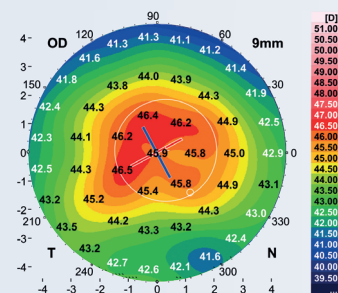
#### Dispositivo Placido/Dual-Scheimpflug Mapa de potencia axial anterior



Ø aprox. 4 mm

#### Dispositivo Placido/Dual-Scheimpflug Mapa de potencia axial anterior

Paso: 0,5 D



Ø aprox. 9 mm

#### Interpretación de los doctores Koch y Wang:

- Córnea central pronunciada en Central Topography
- Forma general similar al mapa del dispositivo Placido/Dual-Scheimpflug
- El mapa del dispositivo Placido/Dual-Scheimpflug muestra aplanamiento periférico

#### Conclusión de los doctores Koch y Wang:

Buena compatibilidad

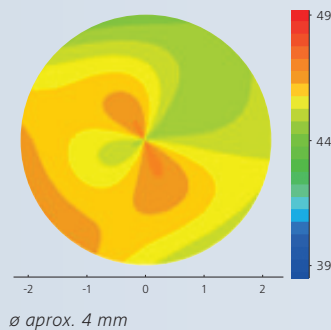
# Casos clínicos

## CASO n.º 18

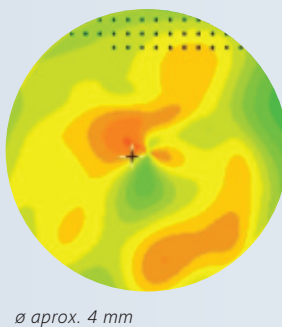
### Astigmatismo irregular tras la corrección con láser – Hipermetropía secundaria a LASIK

ZEISS IOLMaster 700  
Mapa de potencia axial anterior

Paso: 0,5 D

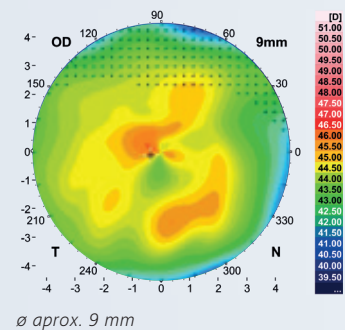


Dispositivo Scheimpflug  
Mapa de potencia axial anterior



Dispositivo Scheimpflug  
Mapa de potencia axial anterior

Paso: 0,5 D



#### Interpretación del Dr. Lawless:

- Córnea curvada y astigmatismo un poco irregular
- El mapa del dispositivo Scheimpflug muestra más o menos lo mismo
- La irregularidad puede ser causada por la película lagrimal o LASIK

#### Conclusión del Dr. Lawless:

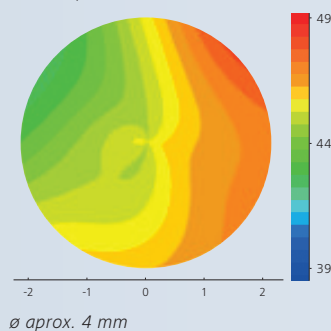
Buena compatibilidad

## CASO n.º 19

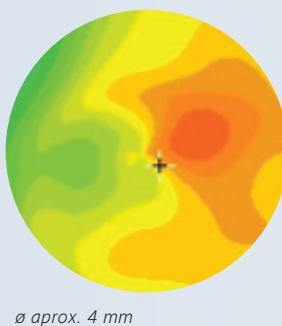
### Astigmatismo irregular tras la corrección con láser – Hipermetropía secundaria a LASIK

ZEISS IOLMaster 700  
Mapa de potencia axial anterior

Paso: 0,5 D

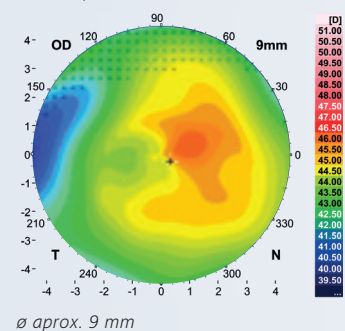


Dispositivo Scheimpflug  
Mapa de potencia axial anterior



Dispositivo Scheimpflug  
Mapa de potencia axial anterior

Paso: 0,5 D



#### Interpretación del Dr. Lawless:

- Astigmatismo irregular
- Ablación hipertrópe descentrada al mirar solo el mapa de potencia axial anterior
- El mapa del dispositivo Scheimpflug proporciona aproximadamente la misma información

#### Conclusión del Dr. Lawless:

Buena compatibilidad

# Bibliografía

Wang L, Canedo ALC, Wang Y, Xie KC, Koch DD. Comparison of central topographic maps from a swept-source OCT biometer and a Placido-dual-Scheimpflug tomographer – J Cataract Refract Surg. Octubre de 2020, [PubMed](#).

**Descubra más vídeos de expertos,  
documentos de apoyo y preguntas  
y respuestas habituales en  
ZEISS Product Insights**



[Sitio web de ZEISS Product Insights](#)

ZEISS IOLMaster 700 ha sido concebido para ayudar a los médicos en la selección de LIO. Aunque Central Topography puede resultar útil en el proceso de toma de decisiones, los topógrafos se deben usar como dispositivos primarios para las decisiones topográficas.

La información presentada en esta guía se basa en la opinión del Dr. Douglas D. Koch (médico), el Dr. Giacomo Savini (médico) y el Dr. Michael Lawless (médico). Douglas D. Koch y el Dr. Michael Lawless mantienen una relación contractual o económica con Carl Zeiss Meditec AG y sus afiliados y han recibido compensación económica.

**CE** 0297

IOLMaster 700



**Carl Zeiss Meditec AG**

Goeschwitzer Strasse 51–52

07745 Jena

Alemania

[www.zeiss.com/iolmaster700](http://www.zeiss.com/iolmaster700)

[www.zeiss.com/med/contacts](http://www.zeiss.com/med/contacts)

**ES\_32\_010\_007711** CZ-III/2021 Edición internacional: en venta solo en países seleccionados.

El contenido de este folleto puede diferir del estado actual de homologación del producto o del servicio en su país.

Contacte con su representante regional para obtener más información. Reservado el derecho a realizar modificaciones en el diseño o el volumen de suministro por desarrollos técnicos. IOLMaster, SWEPT Source, FORUM y TK son marcas comerciales registradas de Carl Zeiss Meditec AG o de otras empresas del Grupo ZEISS de Alemania y/o de otros países.

© Carl Zeiss Meditec AG, 2021. Reservados todos los derechos.