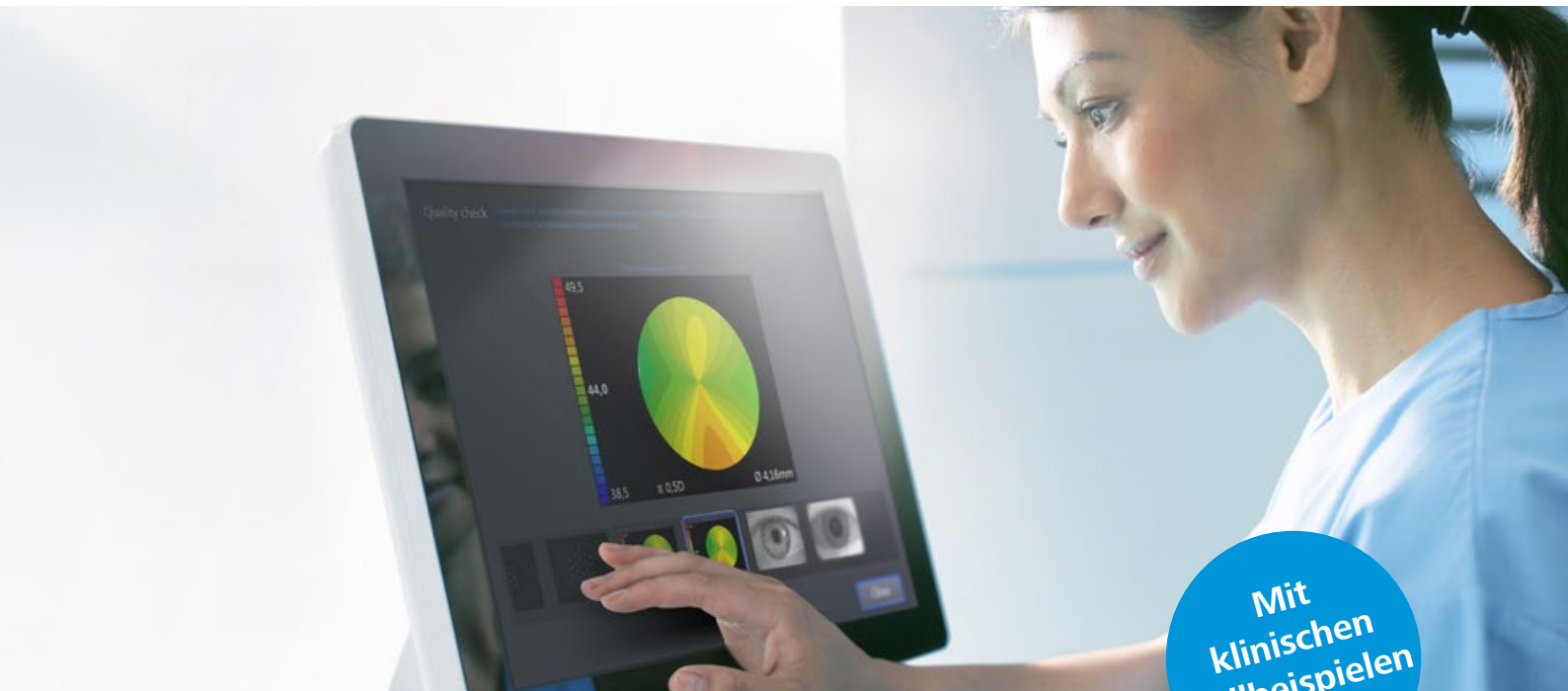

ZEISS IOLMaster 700 mit Central Topography

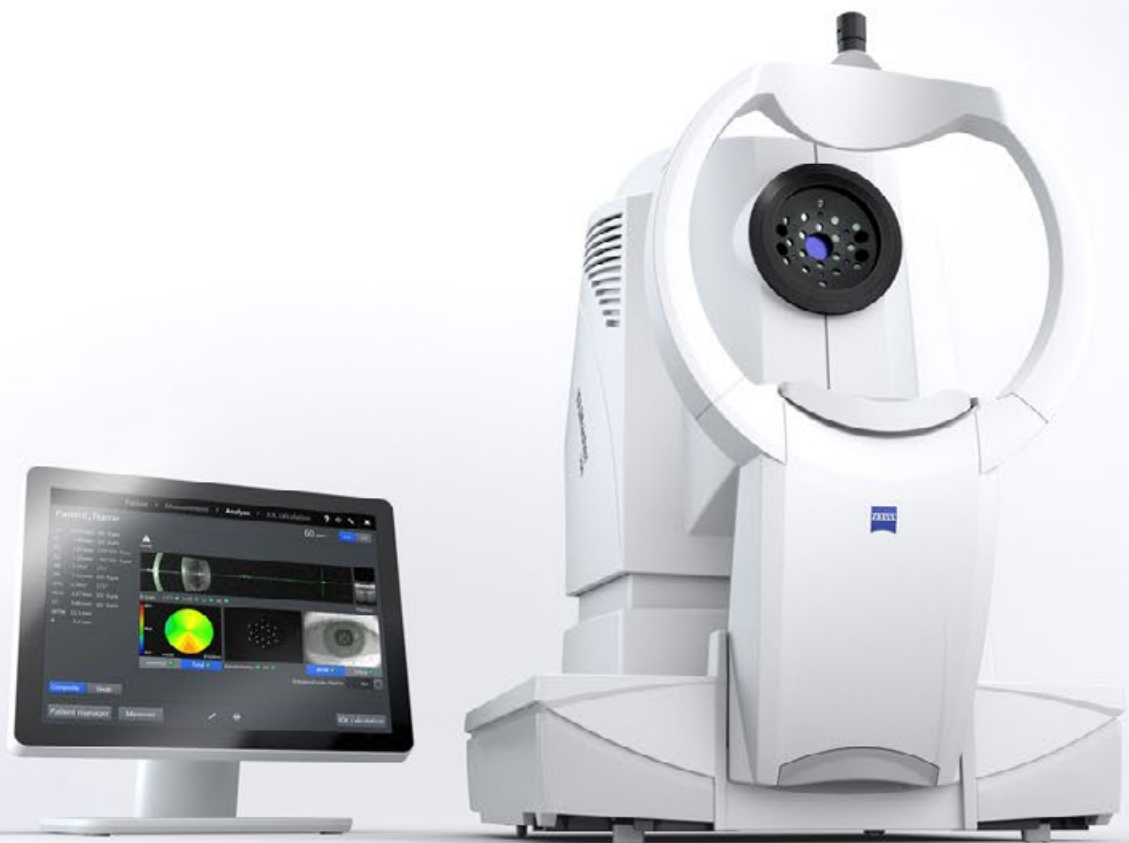

Mit
klinischen
Fallbeispielen



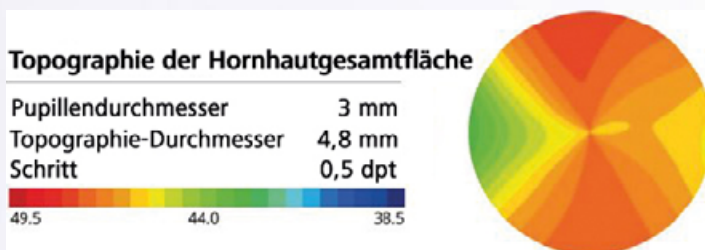
Seeing beyond

Der neue ZEISS IOLMaster 700 mit Central Topography



IOLMaster® 700 von ZEISS mit Central Topography liefert wichtige Erkenntnisse über die zentrale Hornhautform, um optisch relevante Unregelmäßigkeiten zu erkennen, die mit der Keratometrie allein nicht möglich sind.

Central Topography ist in die standardmäßige Biometriemessung von ZEISS IOLMaster 700 integriert. Dabei profitieren Ärzte von dem Vorteil, dass keine zusätzliche Hardware zum aktuellen ZEISS IOLMaster 700 erforderlich ist.



Die Topographie der Hornhautgesamtfläche (von der Vorderfläche UND Rückfläche der Hornhaut) ergänzt die bekannte Biometriemessung des ZEISS IOLMaster 700.



“ Es ist bemerkenswert, wie viele klinisch relevante Informationen wir mit Central Topography auf dem IOLMaster 700 erhalten können. ”

Michael Lawless, MD, Australien

Auf einen Blick

Auf der Grundlage des telezentrischen Messprinzips und der Swept-Source-OCT erstellt IOLMaster® 700 von ZEISS mit Central Topography axiale Topographien der Vorderfläche und Gesamtfläche der Hornhaut. Diese Eigenschaft ermöglicht eine reproduzierbare und zuverlässige Keratometrie sowie zentrale Topographien von Hornhaut-Vorderfläche und Hornhaut-Gesamtfläche.

Inhalt

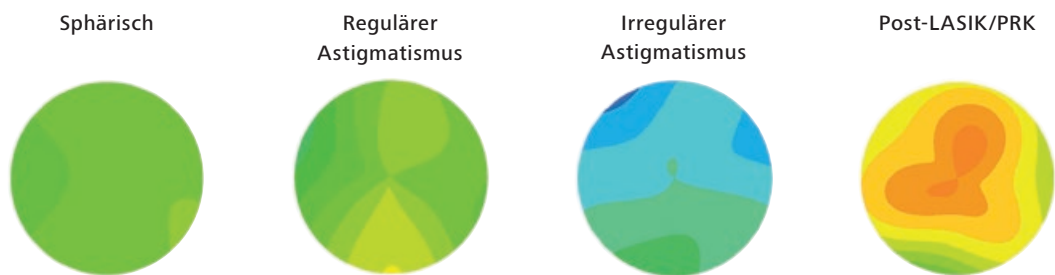
Einführung	02
Was ist Central Topography?	05
Beginnen Sie Ihren Workflow mit tieferen Einblicken	06
Die Technologie hinter Central Topography	07
Die Vorteile von Central Topography	08
Klinische Fallbeispiele	09

Was ist Central Topography?

Eine wichtige nicht-invasive Funktion, um die Merkmale der Hornhautform zu visualisieren, ist in der Regel das Erfassen der Topographie einer Hornhaut. Damit haben Ärzte und Ärztinnen einen entscheidenden Vorteil bei der IOL-Auswahl, denn sie können Hornhautasymmetrien vorab visualisieren.*

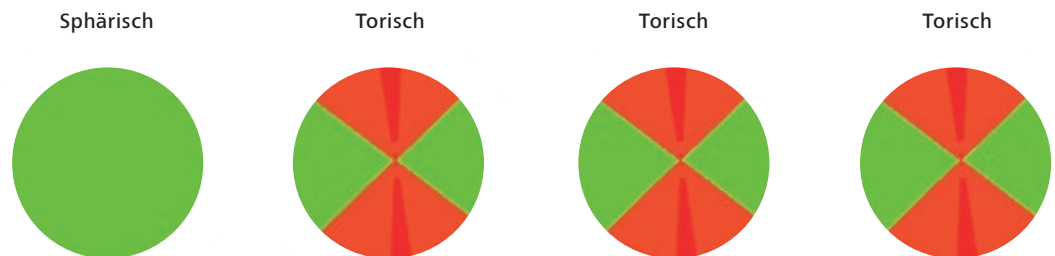
Auf der Grundlage des telezentrischen Messprinzips und der Swept-Source-OCT erstellt IOLMaster 700 von ZEISS mit Central Topography axiale Topographien der Vorderfläche und Gesamtfläche der Hornhaut.

Central Topography



Bilder mit freundlicher Genehmigung von Douglas D. Koch, MD, Li Wang, PhD, USA.

Resultierende Keratometrie



Central Topography stellt visuell relevante Informationen über die zentrale Hornhautform bereit, die mit der Keratometrie allein nicht erfasst werden können, z. B. Informationen zu Unregelmäßigkeiten der Hornhaut und ihrer allgemeinen Form.

**Bitte beachten Sie: Central Topography ist nicht dazu vorgesehen, einen Topographen zu ersetzen.*

Auf einen Blick

ZEISS IOLMaster mit Central Topography liefert wichtige Erkenntnisse über die zentrale Hornhautform, die mit der Keratometrie allein nicht möglich sind.

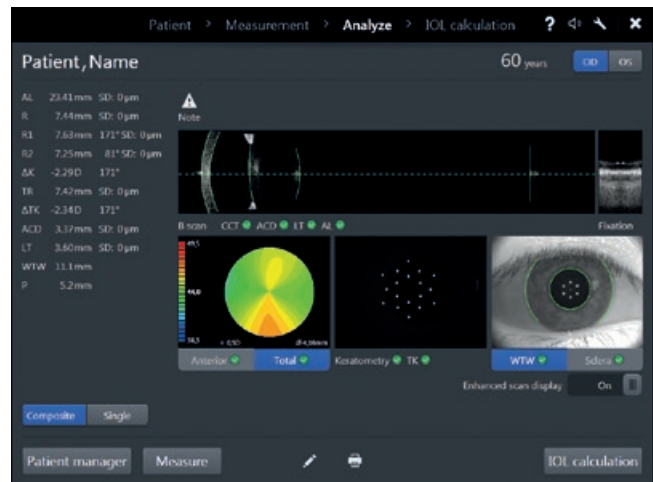
Beginnen Sie Ihren Workflow mit tieferen Einblicken

Central Topography soll Ihnen schon zu Beginn Ihres Workflows umfassendere Einblicke bieten – noch bevor Sie eine IOL-Auswahl treffen und den Patienten beraten.

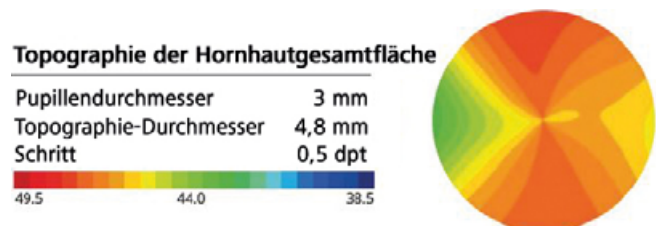
Central Topography ist in die standardmäßige Biometriemessung von ZEISS IOLMaster 700 integriert. Dabei profitieren Ärzte von dem Vorteil, dass keine zusätzliche Hardware zu ihrem aktuellen ZEISS IOLMaster 700 erforderlich ist. Die vollständigen biometrischen Messungen, einschließlich Central Topography, können in weniger als 44 Sekunden für beide Augen durchgeführt werden.

Central Topography ermöglicht das einfache Auslesen von Informationen der zentralen Hornhautform. Die Skalierung und die Farbtöne der Topographieformen wurden in Zusammenarbeit mit Douglas D. Koch, MD, und Li Wang, PhD (USA) entwickelt.

Für eine erfolgreiche Implantation von torischen und multifokalen IOL ist eine regelmäßige Hornhautkrümmung innerhalb der zentralen Zone erforderlich. Central Topography stellt Informationen zur zentralen Hornhautform bereit und erkennt visuell relevante Hornhautasymmetrien, noch bevor eine Entscheidung bezüglich der IOL getroffen wird und eine Beratung des Patienten erfolgt.



Die Bildschirmaufnahme des ZEISS IOLMaster 700 zeigt Central Topography als Teil der Biometriemessung.



Die Topographie der Hornhautgesamtfläche (von der Vorderfläche UND Rückfläche der Hornhaut) ergänzt die bekannte Biometriemessung des ZEISS IOLMaster 700.

Auf einen Blick

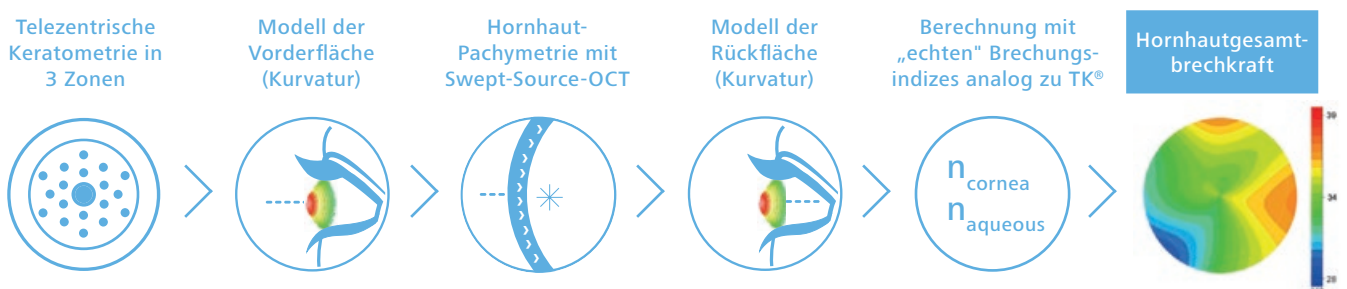
Durch die einfache Handhabung von Central Topography wird der Katarakt-Workflow nicht unterbrochen.

Die Technologie

hinter Central Topography

ZEISS IOLMaster ist das einzige Biometriegerät, das ein entfernungsunabhängiges, telezentrisches Messprinzip mit der Swept-Source-OCT kombiniert. Es ermöglicht verlässliche, präzise Messungen der Hornhautkurvatur an jedem der 18 Messpunkte. Diese Eigenschaft ermöglicht reproduzierbare und zuverlässige Keratometrie sowie die Messung der zentralen Brechkraftverteilung von Vorderfläche und Gesamtfläche der Hornhaut.

- Die Krümmung der Vorderfläche wird direkt in die lokale Brechkraft umgewandelt, wobei der vom Benutzer gewählte keratometrische Index der Hornhaut verwendet wird
- Zur Erstellung eines Modells der Rückfläche wird das Modell der Vorderfläche mit der Hornhautdickenmessung aus der Swept-Source-OCT kombiniert
- Die Modelle der Vorder- und Rückfläche werden verwendet, um die axiale Topographie der Hornhautgesamtfläche zu erstellen



Mithilfe der 18 Messpunkte kombiniert ZEISS IOLMaster 700 ein einzigartiges Messprinzip mit der Swept-Source-OCT, um so eine Darstellung der Hornhautgesamtbrechkraft zu erstellen.

Die Keratometrie misst die Hornhautkrümmung und erstellt aus den verfügbaren Messpunkten ein Flächenmodell.

ZEISS IOLMaster 700 ist das einzige optische Biometriegerät, das eine Topographie der zentralen Zone mithilfe von telezentrischen Keratometriedaten aus 3 Zonen erstellt.

Auf einen Blick

ZEISS IOLMaster 700 mit Central Topography kombiniert die telezentrischen Keratometriedaten in 3 Zonen (Hornhautvorderfläche) mit Daten der Hornhautdickenmessung der Swept-Source-OCT (Hornhaurückfläche), um eine Darstellung der zentralen Hornhautbrechkraft zu erstellen.



Die Vorteile von Central Topography

Central Topography stellt gleich zu Beginn Ihres Workflows Details über die zentrale Hornhautform bereit. Mit diesen Informationen können Sie Ihre klinische Entscheidungsfindung bei der IOL-Auswahl weiter optimieren.

Die wichtigsten Vorteile:

- Central Topography kann ganz einfach zur Biometrie und Keratometrie hinzugefügt werden
- Gewinnen Sie zusätzlich wertvolle Erkenntnisse über die zentrale Hornhautform unter Berücksichtigung der Topographie der Vorder- und Rückfläche
- Erkennen Sie visuell relevante Unregelmäßigkeiten der Hornhaut
 - Keine zusätzliche Messung
 - Kein zusätzlicher Zeitaufwand: Eine vollständige biometrische Messung einschließlich Central Topography für beide Augen geschieht in weniger als 44 Sekunden*
 - Keine zusätzliche Hardware
 - Einfache Interpretation

**Abhängig von der Erfahrung des Benutzers und den Augenerkrankungen*

Wang et al. (einschließlich D. Koch) ([Wang et al.](#)) verglichen mit Central Topography erstellte Topographien mit denen eines Placido-Dual-Scheimpflug-Topographen. Diese Studie umfasste 105 Augen mit verschiedenen Hornhautbedingungen, wie etwa regelmäßige/unregelmäßige Hornhautform, vorangegangenen refraktiv-chirurgischen Eingriffen sowie Keratokonus oder pelluzider marginaler Degeneration. Bei 68,6–89,5 % wurde eine ähnliche allgemeine Topographie beobachtet, was in 75,2–97,1 % der Fälle dazu führte, dass dieselbe hochwertige IOL ausgewählt wurde.

Auf einen Blick

ZEISS IOLMaster 700 mit Central Topography stellt von Anfang an Informationen zur zentralen Hornhautform bereit, ohne dass Sie Ihren Workflow ändern oder wertvolle Zeit dafür in Anspruch nehmen müssen.



“ Die Skalierung und die Farbtöne der Topographieformen von ZEISS IOLMaster 700 mit Central Topography sind für eine einfache und intuitive Beurteilung der Hornhaut optimiert. ”

Douglas D. Koch, MD, USA

Klinische Fallbeispiele

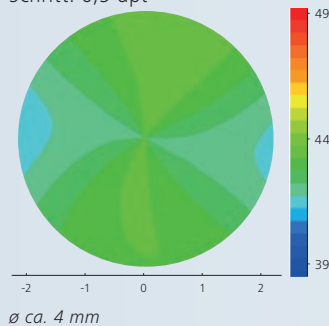
Zur besseren Vergleichbarkeit der Ergebnisse von ZEISS IOLMaster 700 Central Topography wird in den folgenden Fallbeispielen jeweils ein 4-mm-Auszug aus der 9-mm-Topographie des Dual-Scheimpflug-/Placido-Geräts und Scheimpflug-Geräts verwendet.

Die Interpretation wurde durch Douglas D. Koch, MD, USA, Li Wang, MD, PhD, USA, Giacomo Savini, MD, Italien und Michael Lawless, MD, Australien durchgeführt.

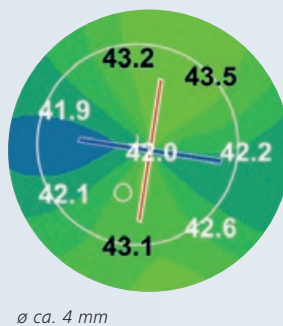
Fall 01

Regulärer Astigmatismus – Astigmatismus nach der Regel

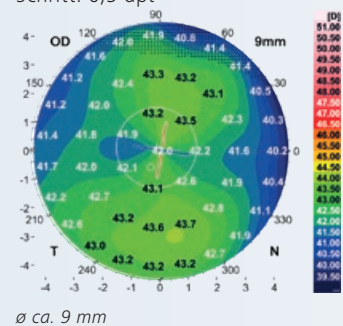
ZEISS IOLMaster 700
Axiale Topographie der
Hornhautvorderfläche
 Schritt: 0,5 dpt



Dual-Scheimpflug-/Placido-Gerät
Axiale Topographie der
Hornhautvorderfläche



Dual-Scheimpflug-/Placido-Gerät
Axiale Topographie der
Hornhautvorderfläche
 Schritt: 0,5 dpt



Interpretation durch Dr. Koch und Dr. Wang:

- Normaler Brechkraftbereich, gerade Meridiane
- Minimale Farbunterschiede, geringer Astigmatismus
- Gleiche Entscheidung für torische oder multifokale IOL

Schlussfolgerung von Dr. Koch und Dr. Wang:

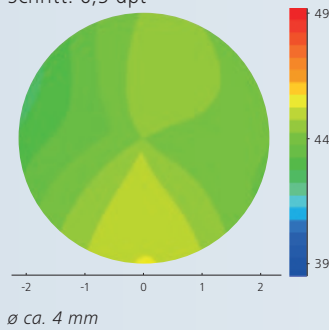
Hervorragende Vergleichbarkeit

Klinische Fallbeispiele

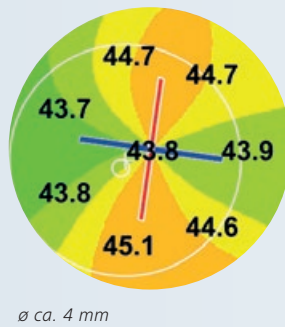
Fall 02

Regulärer Astigmatismus – Astigmatismus nach der Regel

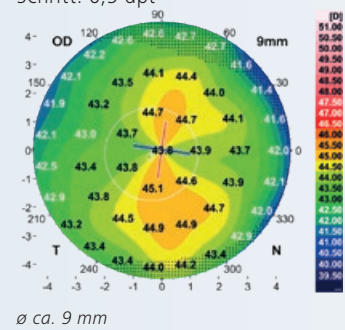
ZEISS IOLMaster 700
Axiale Topographie der
Hornhautvorderfläche
Schritt: 0,5 dpt



Dual-Scheimpflug-/Placido-Gerät
Axiale Topographie der
Hornhautvorderfläche



Dual-Scheimpflug-/Placido-Gerät
Axiale Topographie der
Hornhautvorderfläche
Schritt: 0,5 dpt



Interpretation durch Dr. Koch und Dr. Wang:

- Central Topography: Die allgemeine Form ähnelt der Topographie des Dual-Scheimpflug-/Placido-Geräts
- Gleiche Entscheidung für torische oder multifokale IOL

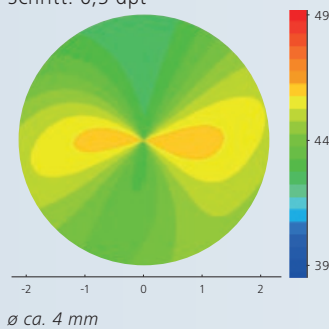
Schlussfolgerung von Dr. Koch und Dr. Wang:

Hervorragende Vergleichbarkeit, jedoch mit Unterschieden; man beachte die geringere Versteilung bei CT

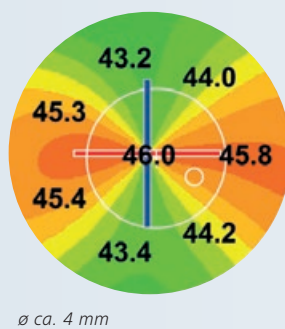
Fall 03

Regulärer Astigmatismus – Astigmatismus gegen die Regel

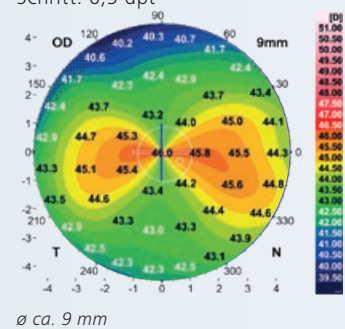
ZEISS IOLMaster 700
Axiale Topographie der
Hornhautvorderfläche
Schritt: 0,5 dpt



Dual-Scheimpflug-/Placido-Gerät
Axiale Topographie der
Hornhautvorderfläche



Dual-Scheimpflug-/Placido-Gerät
Axiale Topographie der
Hornhautvorderfläche
Schritt: 0,5 dpt



Interpretation durch Dr. Koch und Dr. Wang:

- Astigmatismus gegen die Regel in Central Topography, die allgemeine Form ähnelt der Topographie des Dual-Scheimpflug-/Placido-Geräts
- Gleiche Entscheidung für torische oder multifokale IOL

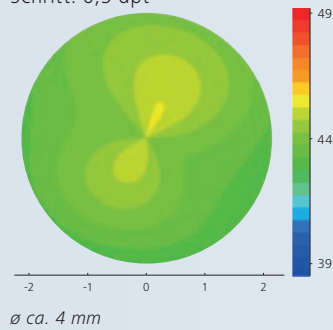
Schlussfolgerung von Dr. Koch und Dr. Wang:

Hervorragende Vergleichbarkeit

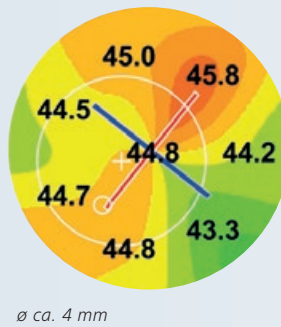
Fall 04

Regulärer Astigmatismus – Schräger Astigmatismus

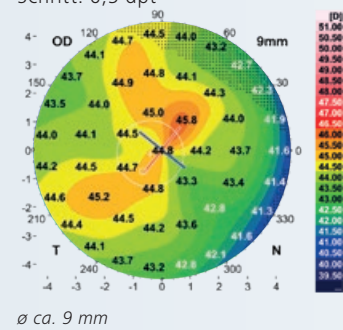
ZEISS IOLMaster 700
Axiale Topographie der
Hornhautvorderfläche
Schritt: 0,5 dpt



Dual-Scheimpflug-/Placido-Gerät
Axiale Topographie der
Hornhautvorderfläche



Dual-Scheimpflug-/Placido-Gerät
Axiale Topographie der
Hornhautvorderfläche
Schritt: 0,5 dpt



Interpretation durch Dr. Koch und Dr. Wang:

- Regulärer schräger Astigmatismus in Central Topography, die allgemeine Form ähnelt der Topographie des Dual-Scheimpflug-/Placido-Geräts; beide Bilder zeigen eine leichte superonasale Versteilung
- Gleiche Entscheidung für torische oder multifokale IOL

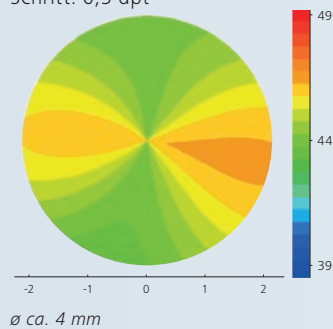
Schlussfolgerung von Dr. Koch und Dr. Wang:

Gute Vergleichbarkeit

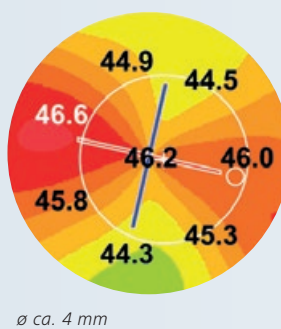
Fall 05

Pelluzide marginale Degeneration

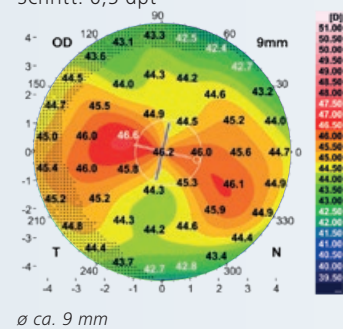
ZEISS IOLMaster 700
Axiale Topographie der
Hornhautvorderfläche
Schritt: 0,5 dpt



Dual-Scheimpflug-/Placido-Gerät
Axiale Topographie der
Hornhautvorderfläche



Dual-Scheimpflug-/Placido-Gerät
Axiale Topographie der
Hornhautvorderfläche
Schritt: 0,5 dpt



Interpretation durch Dr. Koch und Dr. Wang:

- Astigmatismus gegen die Regel in Central Topography, die allgemeine Form ähnelt der Mitte der Topographie des Dual-Scheimpflug-/Placido-Geräts
- Gleiche Entscheidung für torische IOL, mögliche andere Entscheidung für multifokale IOL

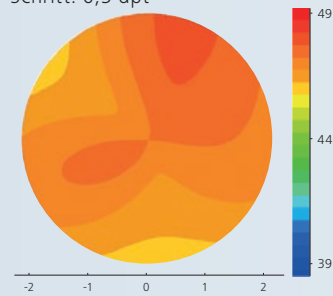
Schlussfolgerung von Dr. Koch und Dr. Wang:

Mit Central Topography fehlt die leichte inferiore Versteilung

Fall 08

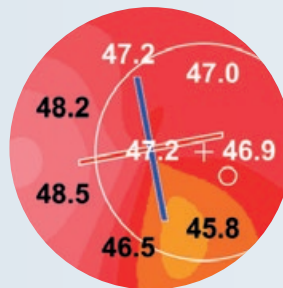Irregulärer Astigmatismus (Va. Keratokonus)

ZEISS IOLMaster 700
Axiale Topographie der
Hornhautvorderfläche
Schritt: 0,5 dpt



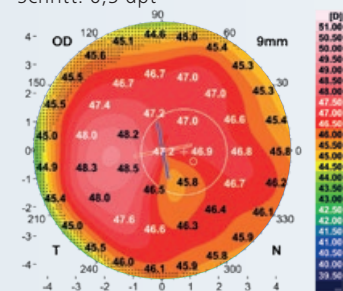
ø ca. 4 mm

Dual-Scheimpflug-/Placido-Gerät
Axiale Topographie der
Hornhautvorderfläche



ø ca. 4 mm

Dual-Scheimpflug-/Placido-Gerät
Axiale Topographie der
Hornhautvorderfläche
Schritt: 0,5 dpt



ø ca. 9 mm

Interpretation durch Dr. Koch und Dr. Wang:

- Irregulärer Astigmatismus in Central Topography, die allgemeine Form der Central Topography ähnelt der Topographie des Dual-Scheimpflug-/Placido-Geräts
- Keine geraden Meridiane: irregulär
- Steil und irregulär: Vorsicht!
- Gleiche Entscheidung für torische oder multifokale IOL

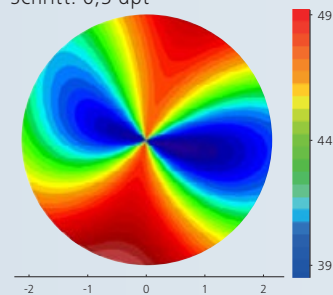
Schlussfolgerung von Dr. Koch und Dr. Wang:

Gute Vergleichbarkeit

Fall 09

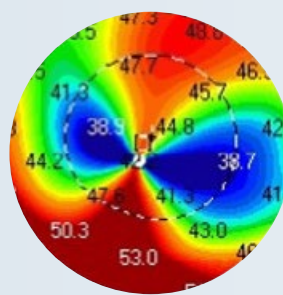
Irregulärer Astigmatismus - Nach penetrierender Keratoplastik (PKP)

ZEISS IOLMaster 700
Axiale Topographie der
Hornhautvorderfläche
Schritt: 0,5 dpt



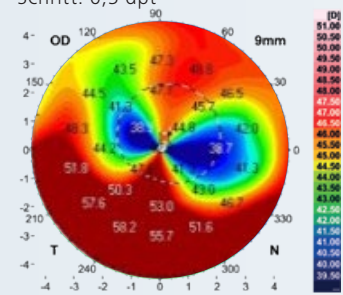
ø ca. 4 mm

Scheimpflug-Gerät
Axiale Topographie der
Hornhautvorderfläche



ø ca. 4 mm

Scheimpflug-Gerät
Axiale Topographie der
Hornhautvorderfläche
Schritt: 0,5 dpt



ø ca. 9 mm

Interpretation durch Dr. Lawless:

- Hoher Astigmatismus
- Inferiore Versteilung
- Topographie des Scheimpflug-Geräts sieht ähnlich aus

Schlussfolgerung von Dr. Lawless:

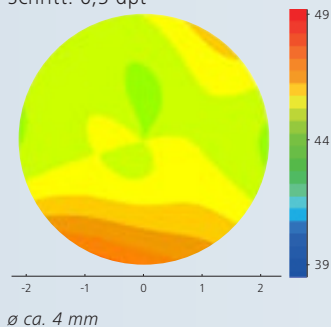
Gute Vergleichbarkeit

Klinische Fallbeispiele

Fall 10

Irregulärer Astigmatismus - Nach penetrierender Keratoplastik (PKP)

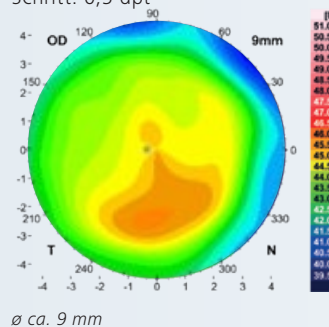
ZEISS IOLMaster 700
Axiale Topographie der
Hornhautvorderfläche
Schritt: 0,5 dpt



Scheimpflug-Gerät
Axiale Topographie der
Hornhautvorderfläche



Scheimpflug-Gerät
Axiale Topographie der
Hornhautvorderfläche
Schritt: 0,5 dpt



Interpretation durch Dr. Lawless:

- Irregulärer Astigmatismus auf axialer Topographie der Hornhautvorderfläche mit inferiorer Versteilung
- Verdacht auf Keratokonus

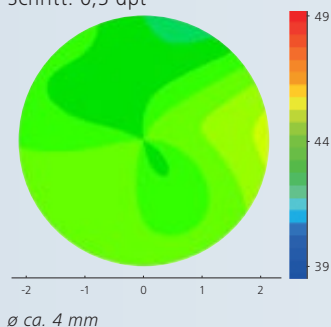
Schlussfolgerung von Dr. Lawless:

Vollständige Topographie enthält weitere nützliche Informationen über die Peripherie

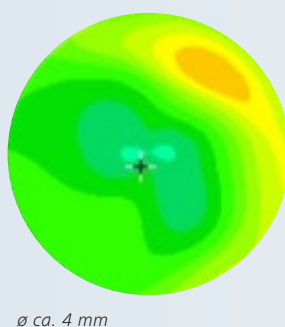
Fall 11

Irregulärer Astigmatismus – Leicht trockenes Auge

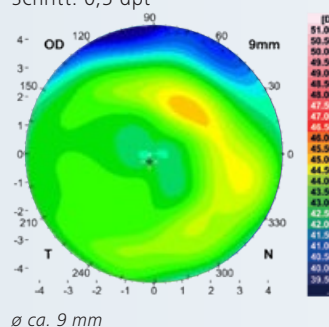
ZEISS IOLMaster 700
Axiale Topographie der
Hornhautvorderfläche
Schritt: 0,5 dpt



Scheimpflug-Gerät
Axiale Topographie der
Hornhautvorderfläche



Scheimpflug-Gerät
Axiale Topographie der
Hornhautvorderfläche
Schritt: 0,5 dpt



Interpretation durch Dr. Lawless:

- Kleine Unregelmäßigkeiten auf axialer Topographie der Hornhautvorderfläche
- Superiore Krümmung
- Zentrale und parazentrale Unregelmäßigkeit auf der Topographie des Scheimpflug-Geräts
- Messungen des Scheimpflug-Geräts für weitere Entscheidungen nicht erforderlich

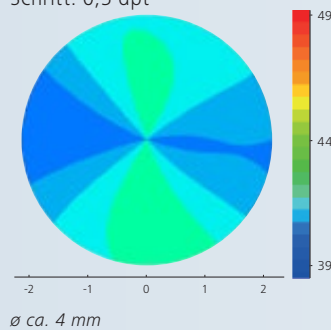
Schlussfolgerung von Dr. Lawless:

Gute Vergleichbarkeit

Fall 12

Irregulärer Astigmatismus

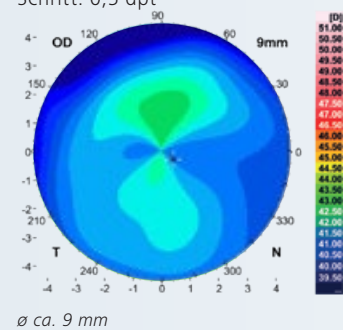
ZEISS IOLMaster 700
Axiale Topographie der
Hornhautvorderfläche
Schritt: 0,5 dpt



Scheimpflug-Gerät
Axiale Topographie der
Hornhautvorderfläche



Scheimpflug-Gerät
Axiale Topographie der
Hornhautvorderfläche
Schritt: 0,5 dpt



Interpretation durch Dr. Lawless:

- Irregulärer Astigmatismus mit flachen Radien auf Central Topography
- Topographie des Scheimpflug-Geräts zeigt mehr oder weniger das Gleiche
- Zusätzliche Topographie-Messung nicht erforderlich

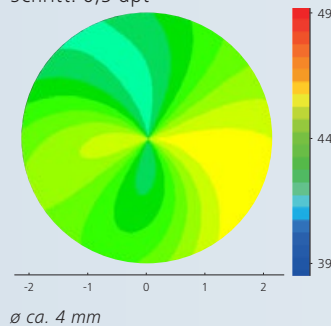
Schlussfolgerung von Dr. Lawless:

Gute Vergleichbarkeit

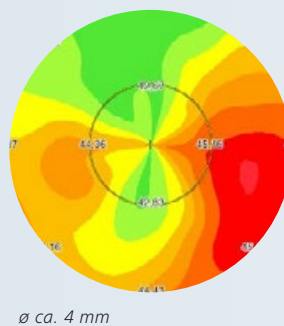
Fall 13

Irregulärer Astigmatismus – Pelluzide marginale Degeneration (PMD)

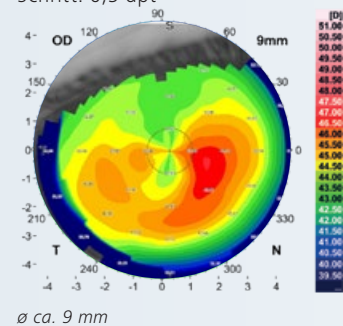
ZEISS IOLMaster 700
Axiale Topographie der
Hornhautvorderfläche
Schritt: 0,5 dpt



Dual-Scheimpflug-/Placido-Gerät
Axiale Topographie der
Hornhautvorderfläche



Dual-Scheimpflug-/Placido-Gerät
Axiale Topographie der
Hornhautvorderfläche
Schritt: 0,5 dpt



Interpretation durch Dr. Savini:

- Irregulärer Astigmatismus auf axiale Topographie der Hornhautvorderfläche
- Abflachung des vertikalen Meridians
- Topographie des Placido-Geräts sieht ähnlich aus

Schlussfolgerung von Dr. Savini:

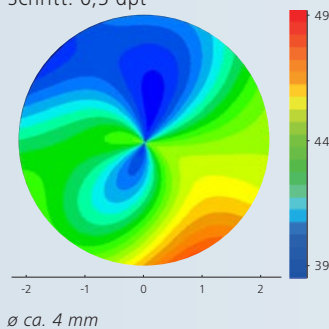
Gute Vergleichbarkeit

Klinische Fallbeispiele

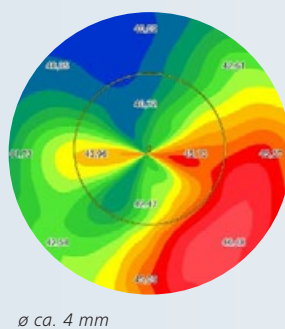
Fall 14

Irregulärer Astigmatismus – Pelluzide marginale Degeneration (PMD)

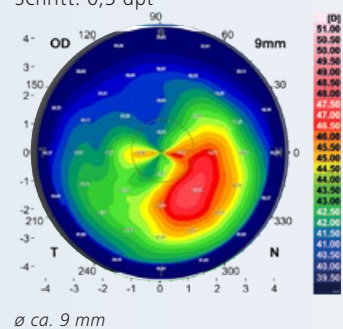
ZEISS IOLMaster 700
Axiale Topographie der
Hornhautvorderfläche
Schritt: 0,5 dpt



Dual-Scheimpflug-/Placido-Gerät
Axiale Topographie der
Hornhautvorderfläche



Dual-Scheimpflug-/Placido-Gerät
Axiale Topographie der
Hornhautvorderfläche
Schritt: 0,5 dpt



Interpretation durch Dr. Savini:

- Irregulärer Astigmatismus auf axialer Topographie der Hornhautvorderfläche mit inferiorer Versteilung
- Abflachung des vertikalen Meridians
- Topographie des Placido-Geräts sieht ähnlich aus

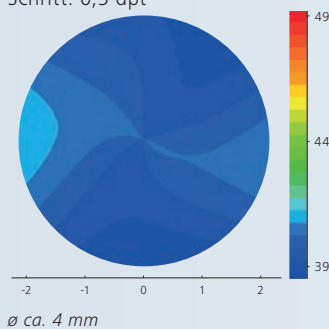
Schlussfolgerung von Dr. Savini:

Gute Vergleichbarkeit

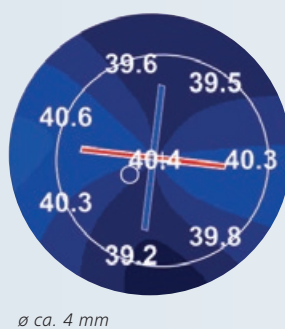Fall 15

Irregulärer Astigmatismus nach Augenlaserkorrektur – Nach myoper LASIK/PRK

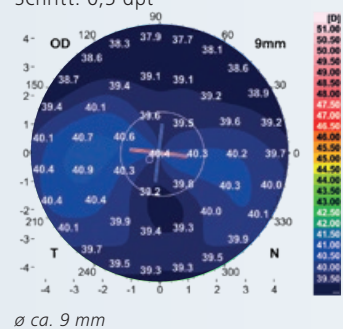
ZEISS IOLMaster 700
Axiale Topographie der
Hornhautvorderfläche
Schritt: 0,5 dpt



Dual-Scheimpflug-/Placido-Gerät
Axiale Topographie der
Hornhautvorderfläche



Dual-Scheimpflug-/Placido-Gerät
Axiale Topographie der
Hornhautvorderfläche
Schritt: 0,5 dpt



Interpretation durch Dr. Koch und Dr. Wang:

- Flache Hornhaut, irregulärer und Astigmatismus gegen die Regel (blau, Meridiane nicht gerade, „liegende Acht“)
- Flach, „gegen die Regel“ und „Meridiane nicht gerade“. Beides sind an sich ein Hinweis darauf, weitere Untersuchungen durchzuführen
- Gleiche Entscheidung für torische oder multifokale IOL

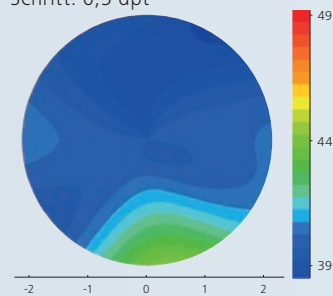
Schlussfolgerung von Dr. Koch und Dr. Wang:

Gute Vergleichbarkeit

Fall 16

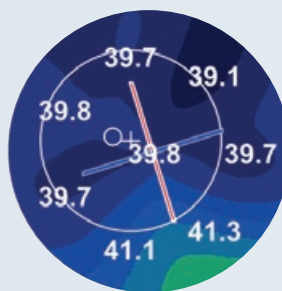
Irregulärer Astigmatismus nach Augenlaserkorrektur – Nach myoper LASIK

ZEISS IOLMaster 700
Axiale Topographie der
Hornhautvorderfläche
 Schritt: 0,5 dpt



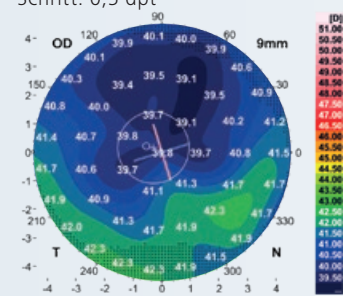
Ø ca. 4 mm

Dual-Scheimpflug-/Placido-Gerät
Axiale Topographie der
Hornhautvorderfläche



Ø ca. 4 mm

Dual-Scheimpflug-/Placido-Gerät
Axiale Topographie der
Hornhautvorderfläche
 Schritt: 0,5 dpt



Ø ca. 9 mm

Interpretation durch Dr. Koch und Dr. Wang:

- Zentrale flache Hornhaut in Central Topography
- Die allgemeine Form ähnelt der Topographie des Dual-Scheimpflug-/Placido-Geräts; zeigt eine superiore Dezentrierung

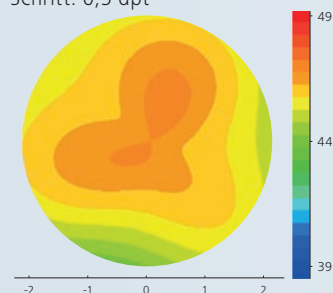
Schlussfolgerung von Dr. Koch und Dr. Wang:

Gute Vergleichbarkeit

Fall 17

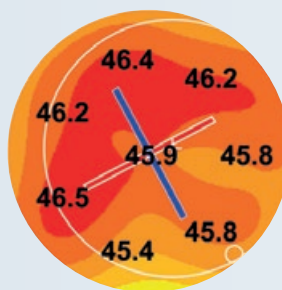
Irregulärer Astigmatismus nach Augenlaserkorrektur – Nach hyperoper LASIK/PRK

ZEISS IOLMaster 700
Axiale Topographie der
Hornhautvorderfläche
 Schritt: 0,5 dpt



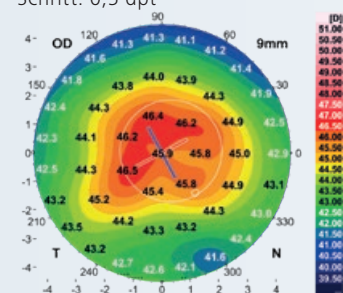
Ø ca. 4 mm

Dual-Scheimpflug-/Placido-Gerät
Axiale Topographie der
Hornhautvorderfläche



Ø ca. 4 mm

Dual-Scheimpflug-/Placido-Gerät
Axiale Topographie der
Hornhautvorderfläche
 Schritt: 0,5 dpt



Ø ca. 9 mm

Interpretation durch Dr. Koch und Dr. Wang:

- Steil gekrümmte Hornhaut in Central Topography
- Die allgemeine Form ähnelt der Topographie des Dual-Scheimpflug-/Placido-Geräts
- Topographie des Dual-Scheimpflug-/Placido-Geräts zeigt eine periphere Abflachung

Schlussfolgerung von Dr. Koch und Dr. Wang:

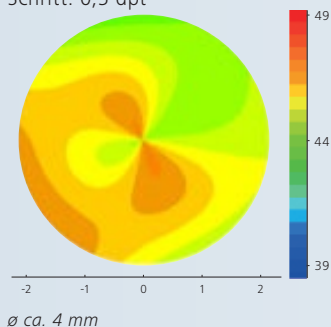
Gute Vergleichbarkeit

Klinische Fallbeispiele

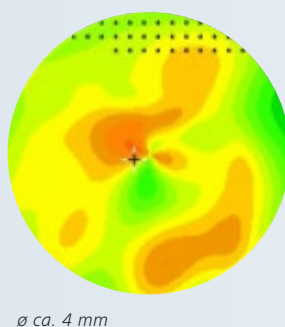
Fall 18

Irregulärer Astigmatismus nach Augenlaserkorrektur – Nach hyperoper LASIK

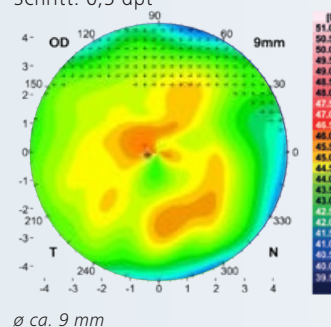
ZEISS IOLMaster 700
Axiale Topographie der
Hornhautvorderfläche
 Schritt: 0,5 dpt



Scheimpflug-Gerät
Axiale Topographie der
Hornhautvorderfläche



Scheimpflug-Gerät
Axiale Topographie der
Hornhautvorderfläche
 Schritt: 0,5 dpt



Interpretation durch Dr. Lawless:

- Steile Hornhaut und leicht irregulärer Astigmatismus
- Topographie des Scheimpflug-Geräts zeigt mehr oder weniger das Gleiche
- Unregelmäßigkeit kann durch Tränenfilm oder LASIK verursacht werden

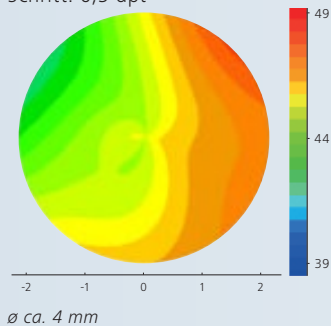
Schlussfolgerung von Dr. Lawless:

Gute Vergleichbarkeit

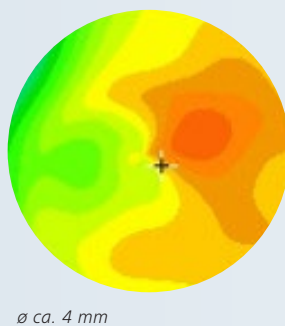
Fall 19

Irregulärer Astigmatismus nach Augenlaserkorrektur – Nach hyperoper LASIK

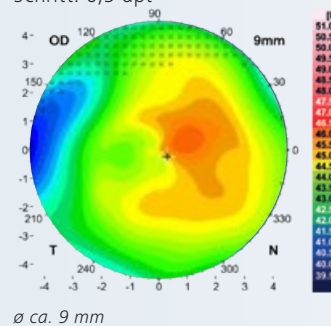
ZEISS IOLMaster 700
Axiale Topographie der
Hornhautvorderfläche
 Schritt: 0,5 dpt



Scheimpflug-Gerät
Axiale Topographie der
Hornhautvorderfläche



Scheimpflug-Gerät
Axiale Topographie der
Hornhautvorderfläche
 Schritt: 0,5 dpt



Interpretation durch Dr. Lawless:

- Irregulärer Astigmatismus
- Dezentrierte hyperope Ablation, wenn lediglich auf die axiale Topographie der Hornhautvorderfläche geschaut wird
- Topographie des Scheimpflug-Geräts gibt ungefähr die gleichen Informationen

Schlussfolgerung von Dr. Lawless:

Gute Vergleichbarkeit

Literatur

Wang L, Canedo ALC, Wang Y, Xie KC, Koch DD. Comparison of central topographic maps from a swept-source OCT biometer and a Placido-dual-Scheimpflug tomographer – J Cataract Refract Surg. 2020;Oktober [PubMed](#).

**Entdecken Sie weitere Expertenvideos,
Hilfsdokumente und allgemeine Fragen
und Antworten bei ZEISS Product Insights**



[ZEISS Product Insights-Website](#)

ZEISS IOLMaster 700 ist als Hilfsmittel für Ärzte und Ärztinnen bei der IOL-Auswahl bestimmt. Während Ärzte und Ärztinnen Central Topography für ihren Entscheidungsprozess als hilfreich empfinden, sollten als primäres Hilfsmittel für topographische Entscheidungen Topographen eingesetzt werden.

Die in diesem Leitfaden dargestellten Informationen sind die Meinung von Dr. Douglas D. Koch (Arzt), Dr. Giacomo Savini (Arzt) und Dr. Michael Lawless (Arzt). Douglas D. Koch und Dr. Michael Lawless stehen in einem vertraglichen oder anderweitigen finanziellen Verhältnis mit Carl Zeiss Meditec AG und ihren Tochtergesellschaften und haben eine finanzielle Vergütung erhalten.

CE 0297

IOLMaster 700



Carl Zeiss Meditec AG

Goeschwitzer Strasse 51–52

07745 Jena

Deutschland

www.zeiss.com/iolmaster700

www.zeiss.de/med/kontakte

DE_32_010_007711 CZ-VII/2021 Internationale Ausgabe: Nur für den Vertrieb in ausgewählten Ländern.
Der Inhalt der Druckschrift kann von der gegenwärtigen Zulassung des Produktes oder des Serviceangebots in Ihrem Land abweichen. Für weitere Informationen wenden Sie sich bitte an unsere regionalen Vertretungen.
Änderungen in Ausführung und Lieferumfang sowie technische Weiterentwicklung vorbehalten.
IOLMaster, SWEPT Source, FORUM und TK sind Marken oder eingetragene Marken der Carl Zeiss Meditec AG oder anderer Unternehmen der ZEISS Gruppe in Deutschland und / oder anderen Ländern.
© Carl Zeiss Meditec AG, 2021. Alle Rechte vorbehalten.