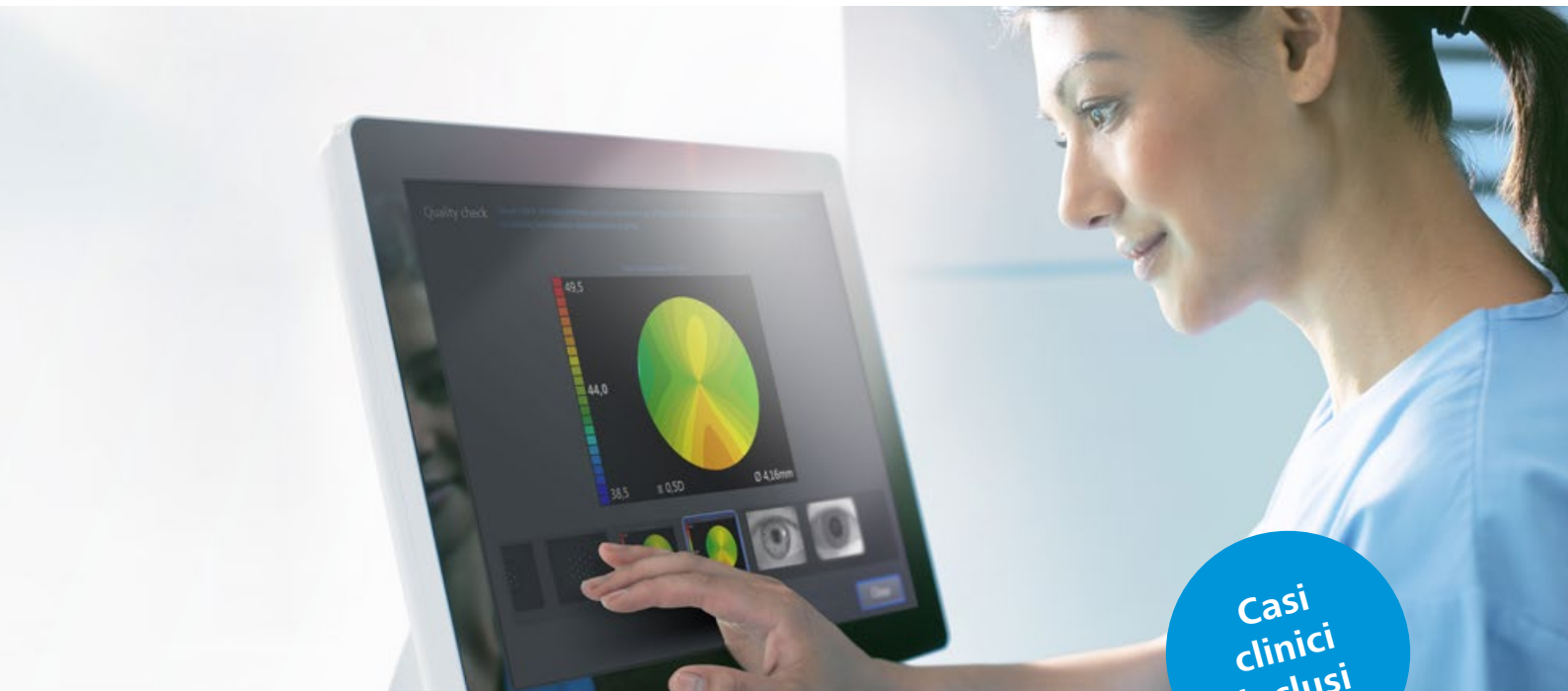

ZEISS IOLMaster 700 con Central Topography

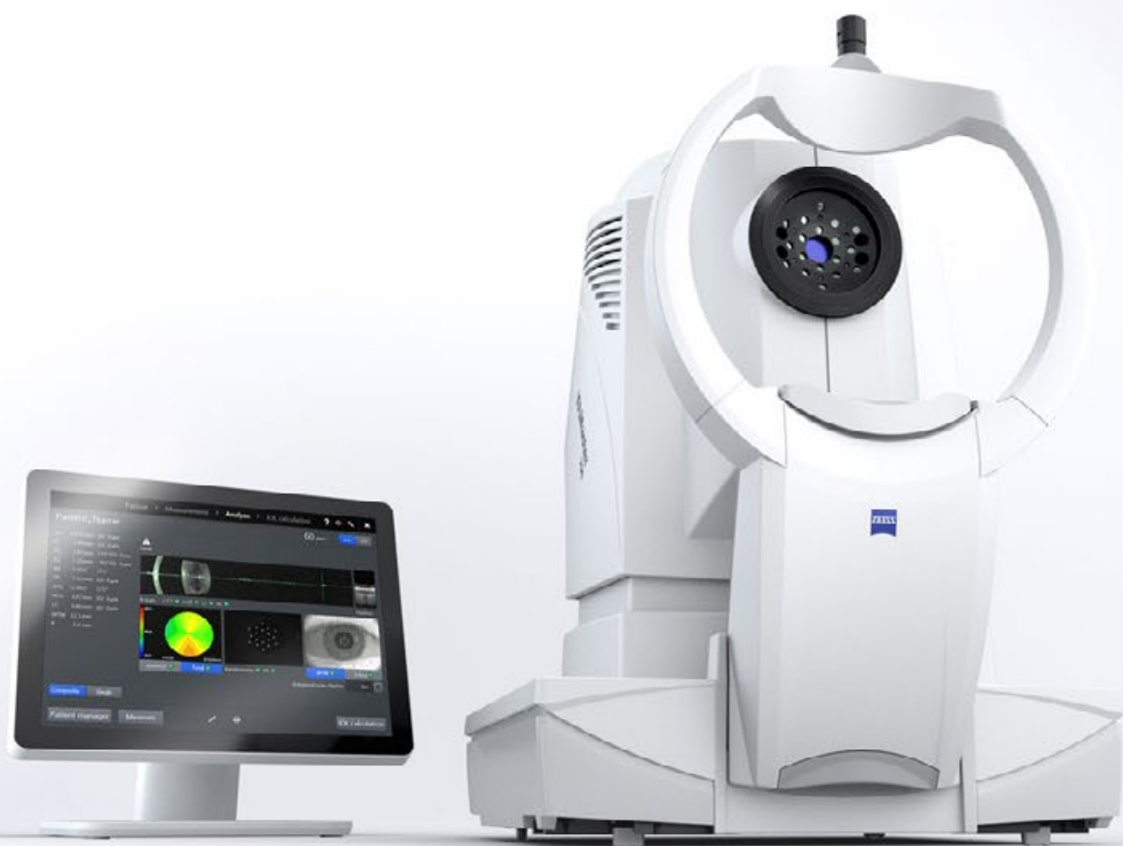

Casi
clinici
inclusi



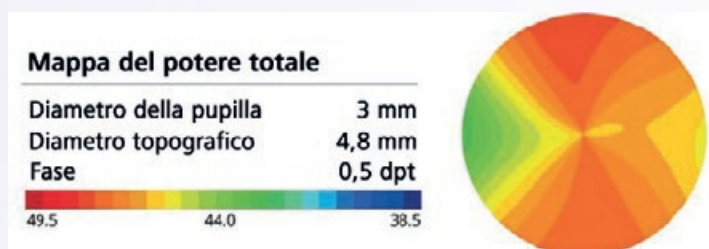Seeing beyond

Presentazione di ZEISS IOLMaster 700 con Central Topography



ZEISS IOLMaster® 700 con Central Topography fornisce importanti informazioni sulla conformazione corneale centrale e rileva irregolarità visive significative non evidenziabili con la sola cheratometria.

Central Topography è integrata nella misurazione biometrica standard di ZEISS IOLMaster 700 e offre ai chirurghi il vantaggio di non dover disporre di un hardware aggiuntivo per il proprio ZEISS IOLMaster 700.



La mappa del potere totale della cornea (parte anteriore e posteriore) integra la già nota analisi biometrica di ZEISS IOLMaster 700.



“ La quantità di informazioni corneali clinicamente rilevanti che è possibile ottenere grazie alla Central Topography di IOLMaster 700 è notevole. ”

Dr. Michael Lawless, Australia

In breve

Central Topography di ZEISS IOLMaster 700 fornisce mappe assiali anteriori e totali basate su un principio di misurazione telecentrico e SWEPT Source OCT. Questa caratteristica consente di effettuare misurazioni cheratometriche ripetibili e affidabili e di ottenere valori topografici centrali sia anteriori sia totali.

Contenuto

Introduzione	02
Cosa s'intende per Central Topography?	05
Iniziate il vostro workflow con più informazioni	06
Su che tecnologia si basa Central Topography?	07
Quali sono i vantaggi di Central Topography?	08
Casi clinici	09

Cosa s'intende per Central Topography?

Generalmente, la topografia corneale è un importante strumento non invasivo che permette di visualizzare le caratteristiche di conformazione della cornea, garantendo un decisivo vantaggio nella scelta della IOL grazie alla preliminare messa in evidenza di asimmetrie corneali.*

Central Topography di ZEISS IOLMaster® 700 fornisce mappe assiali anteriori e totali basate su un principio di misurazione telecentrico e SWEPT Source OCT.

Central Topography

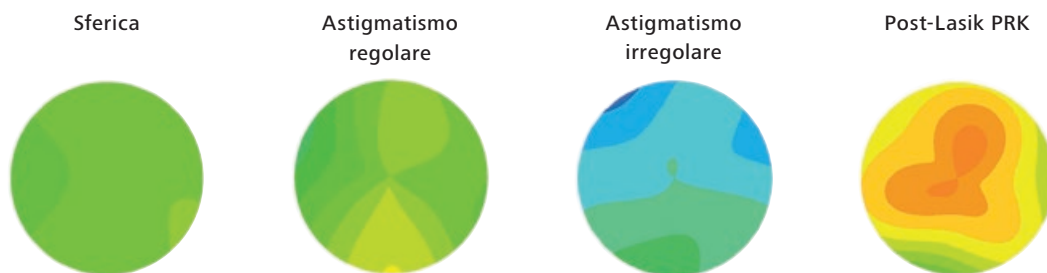
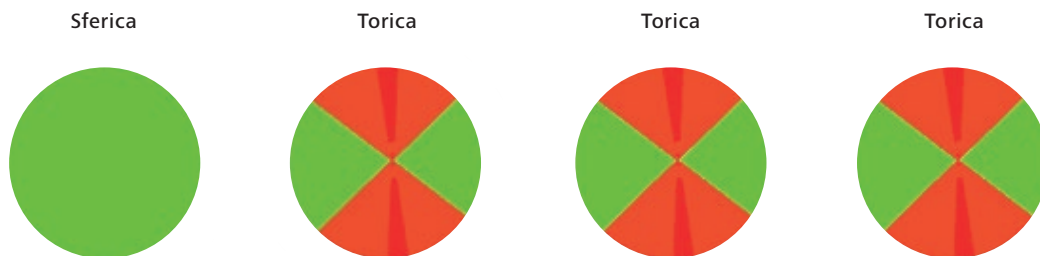


Immagine per gentile concessione di Douglas D. Koch, MD e Li Wang, PhD, USA

Cheratometria risultante



Central Topography fornisce informazioni rilevanti sulla vista, che riguardano la conformazione centrale della cornea non evidenziabili con la sola cheratometria: ad esempio informazioni sulle irregolarità corneali e sulla forma complessiva

* N.B. Central Topography non è da intendersi come sostitutivo di un topografo

In breve

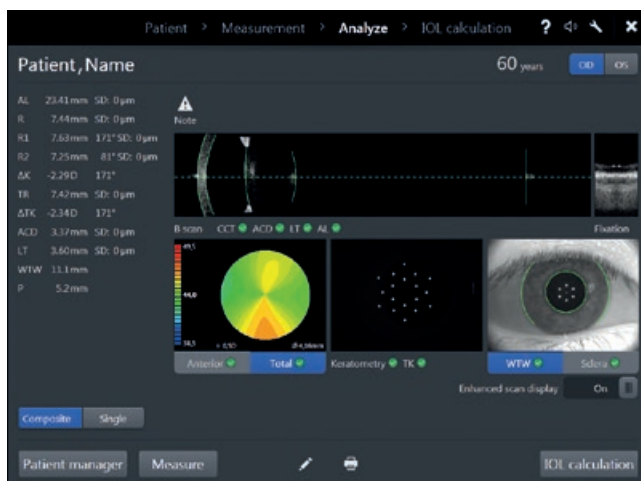
ZEISS IOLMaster con Central Topography fornisce importanti informazioni sulla conformazione corneale centrale non evidenziabili con la sola cheratometria.

Iniziate il vostro workflow con più informazioni

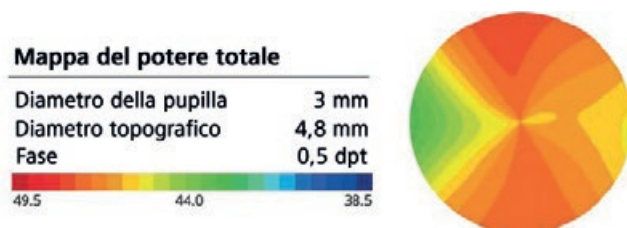
Central Topography è progettata per fornire più informazioni nella fase iniziale del flusso di lavoro e prima di scegliere la IOL che più soddisfa le esigenze del paziente. Integrata nella misurazione biometrica standard di ZEISS IOLMaster 700, offre ai chirurghi il vantaggio di poter ottenere informazioni sulla topografia corneale senza disporre di componenti hardware o strumenti aggiuntivi. Utilizzando Central Topography sono necessari meno di 44 secondi per effettuare una misurazione biometrica completa di entrambi gli occhi.

Central Topography consente una facile lettura delle informazioni sulla conformazione corneale centrale. I fattori di scala e le sfumature sono stati sviluppati in collaborazione con Douglas D. Koch, MD, e Li Wang, MD, USA.

Per una corretta applicazione delle IOL toriche e multifocali è necessaria una curvatura corneale regolare all'interno della zona centrale. Central Topography fornisce informazioni sulla conformazione corneale centrale e rileva asimmetrie visivamente significative prima della scelta della IOL che più soddisfa le esigenze del paziente.



Schermata di ZEISS IOLMaster 700 con Central Topography come parte della misurazione biometrica



La mappa del potere totale della cornea (parte anteriore e posteriore) integra la già nota analisi biometrica di ZEISS IOLMaster 700.

In breve

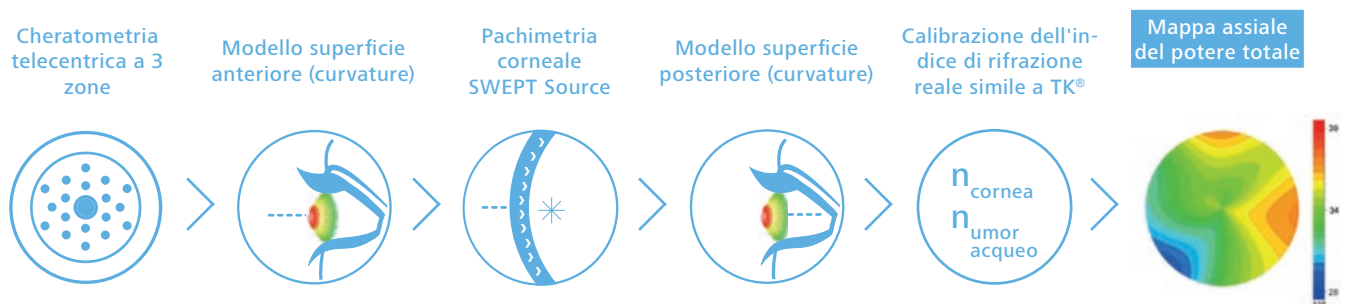
Central Topography è facile da utilizzare e non interrompe il flusso di lavoro della cataratta.

Su che tecnologia si basa

Central Topography?

ZEISS IOLMaster è l'unico biometro che utilizza un principio di misurazione telecentrica con SWEPT Source OCT indipendente dalla distanza. I dati relativi alla curvatura corneale sono attendibili e precisi in ciascuno dei 18 punti di misurazione. Grazie alle sue caratteristiche, assicura misurazioni cheratometriche ripetibili e affidabili, fornendo valori topografici centrali sia anteriori sia totali.

- La curvatura anteriore è direttamente convertita in potere in base all'indice utilizzando l'indice cheratometrico corneale scelto dall'utente
- Il modello di superficie anteriore viene combinato con le misurazioni di spessore corneale ottenute mediante la tecnologia SWEPT Source OCT per creare il corrispondente posteriore
- I modelli di superficie anteriore e posteriore vengono utilizzati per creare una mappa totale del potere totale della cornea



Mediante i suoi 18 punti di misurazione, ZEISS IOLMaster 700 coniuga un esclusivo principio di misurazione telecentrica con la tecnologia SS-OCT per creare una mappa assiale del potere totale della cornea.

La cheratometria misura la curvatura corneale e costruisce un modello di superficie a partire dai punti di misurazione disponibili. ZEISS IOLMaster 700 è l'unico biometro capace di creare una topografia centrale utilizzando dati cheratometrici telecentrici a 3 zone.

In breve

ZEISS IOLMaster 700 con Central Topography combina i dati cheratometrici risultanti dalla cheratometria telecentrica a 3 zone con quelli derivanti dalla misurazione dello spessore corneale eseguiti tramite SWEPT Source OCT, creando una mappa del potere totale dalla superficie anteriore a quella posteriore della cornea.



Quali sono i vantaggi di Central Topography?

Central Topography fornisce dettagli sulla conformazione corneale centrale fin dall'inizio del flusso di lavoro, ottimizzando la procedura clinica di selezione della IOL.

Vantaggi principali

- Integrazione tra Central Topography, biometria e cheratometria
- Preziose informazioni supplementari sulla conformazione corneale centrale, tenendo conto del potere anteriore e posteriore della cornea
- Accertamento di irregolarità corneali visivamente rilevanti
 - Nessuna misurazione supplementare
 - Nessun intervallo di tempo aggiuntivo: misurazione biometrica completa, con Central Topography, in <44 sec* per entrambi gli occhi
 - Nessun componente hardware o strumento supplementare
 - Facile interpretazione

**in funzione dell'esperienza dell'operatore e delle condizioni dell'occhio*

Wang et al. (incluso il Dr. Koch) ([Wang et al.](#)) hanno confrontato le mappe di Central Topography con le mappe di un topografo Placido-dual-Scheimpflug. Nello studio sono stati osservati 105 occhi con varie condizioni corneali, tra cui cornee regolari/irregolari, precedente chirurgia refrattiva corneale e cheratocono o degenerazione marginale pellucida. Una similitudine di forma complessiva osservata, compresa tra il 68,6 - 89,5%, ha determinato la medesima decisione per la selezione della IOL premium nel 75,2 - 97,1% dei casi.

In breve

ZEISS IOLMaster 700 con Central Topography fornisce fin da subito informazioni più dettagliate sulla conformazione corneale centrale senza modificare il flusso di lavoro o richiedere tempistiche più lunghe.



“ I fattori di scala e le sfumature di ZEISS IOLMaster 700 con Central Topography sono ottimizzati e assicurano una valutazione semplice e intuitiva della cornea. ”

Douglas D. Koch, MD, USA

Casi clinici

La seguente panoramica di casi clinici include una mappa topografica da 9 mm (dispositivo Dual-Scheimpflug/Placido e dispositivo Scheimpflug) e un estratto di 4 mm dalla mappa stessa per la valutazione della comparabilità di ZEISS IOLMaster 700 con Central Topography.

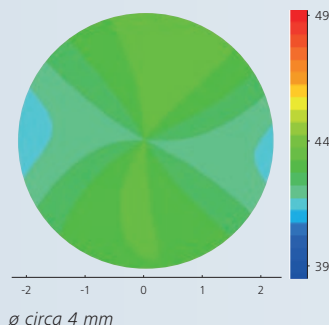
Interpretazione del Dr. Douglas D. Koch, Stati Uniti, Dr. PhD Li Wang, Stati Uniti, Dr. Giacomo Savini, Italia e del Dr. Michael Lawless, Australia.

Caso 01

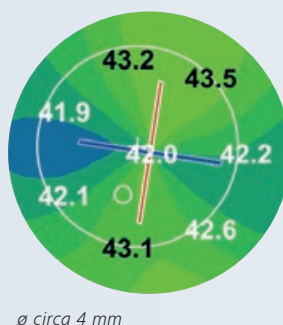Astigmatismo regolare – Astigmatismo secondo regola

ZEISS IOLMaster 700 mappa potere assiale anteriore

Fase: 0,5 D

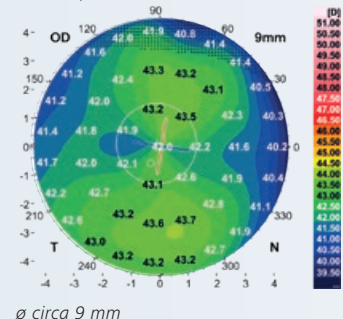


Dispositivo Dual-Scheimpflug/Placido mappa potere assiale anteriore



Dispositivo Dual-Scheimpflug/Placido mappa potere assiale anteriore

Fase: 0,5 D



Interpretazione del Dr. Koch e del Dr. Wang

- Normale range di potere, meridiani dritti
- Differenze di colore minime, basso grado di astigmatismo
- Stessa decisione per IOL torica o multifocale

Conclusione del Dr. Koch e del Dr. Wang

Eccellente comparabilità

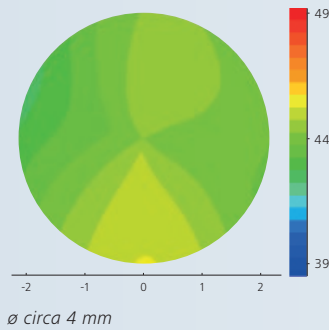
Casi clinici

Caso 02

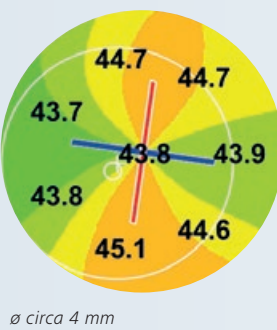
Astigmatismo regolare – Astigmatismo secondo regola

ZEISS IOLMaster 700
mappa potere assiale anteriore

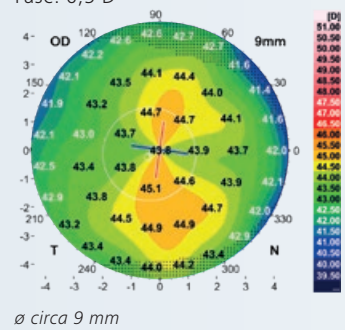
Fase: 0,5 D



Dispositivo
Dual-Scheimpflug/Placido
mappa potere assiale anteriore



Dispositivo
Dual-Scheimpflug/Placido
mappa potere assiale anteriore
Fase: 0,5 D



Interpretazione del Dr. Koch e del Dr. Wang

- Central Topography, conformazione generale simile alla mappa ottenuta con dispositivo Dual-Scheimpflug e Placido
- Stessa decisione per IOL torica o multifocale

Conclusione del Dr. Koch e del Dr. Wang

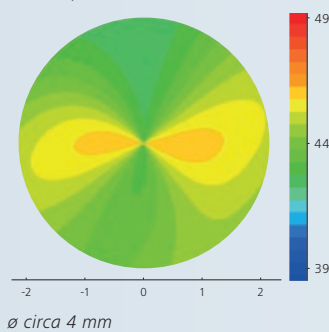
Eccellente comparabilità ma stavolta con alcune differenze; si noti lo steepening inferiore su Central Topography

Caso 03

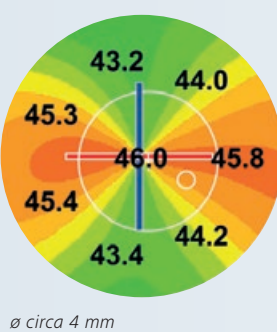
Astigmatismo regolare – Astigmatismo contro regola

ZEISS IOLMaster 700
mappa potere assiale anteriore

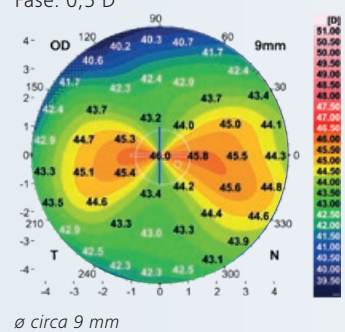
Fase: 0,5 D



Dispositivo
Dual-Scheimpflug/Placido
mappa potere assiale anteriore



Dispositivo
Dual-Scheimpflug/Placido
mappa potere assiale anteriore
Fase: 0,5 D



Interpretazione del Dr. Koch e del Dr. Wang

- Astigmatismo contro regola in Central Topography, conformazione generale simile alla mappa ottenuta con dispositivo Dual-Scheimpflug / Placido
- Stessa decisione per IOL torica o multifocale

Conclusione del Dr. Koch e del Dr. Wang

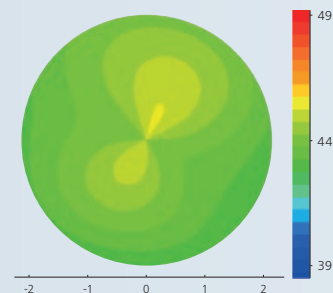
Eccellente comparabilità

Caso 04

Astigmatismo regolare – Astigmatismo obliquo

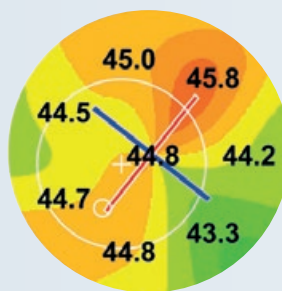
ZEISS IOLMaster 700
mappa potere assiale anteriore

Fase: 0,5 D



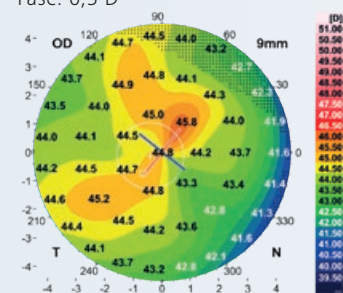
ø circa 4 mm

Dispositivo
Dual-Scheimpflug/Placido
mappa potere assiale anteriore



ø circa 4 mm

Dispositivo
Dual-Scheimpflug/Placido
mappa potere assiale anteriore
Fase: 0,5 D



ø circa 9 mm

Interpretazione del Dr. Koch e del Dr. Wang

- Astigmatismo obliquo regolare in Central Topography, conformazione generale simile alla mappa ottenuta con dispositivo Dual-Scheimpflug / Placido, entrambe le immagini mostrano un lieve steepening superonasale
- Stessa decisione per IOL torica o multifocale

Conclusione del Dr. Koch e del Dr. Wang

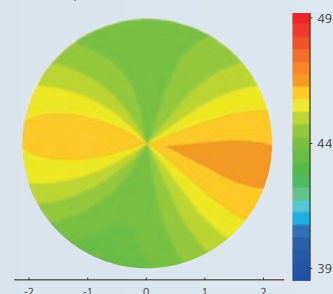
Buona comparabilità

Caso 05

Degenerazione marginale pellucida

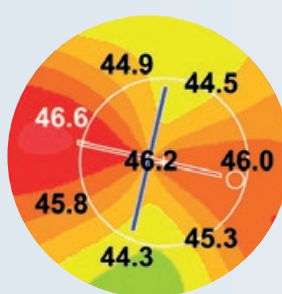
ZEISS IOLMaster 700
mappa potere assiale anteriore

Fase: 0,5 D



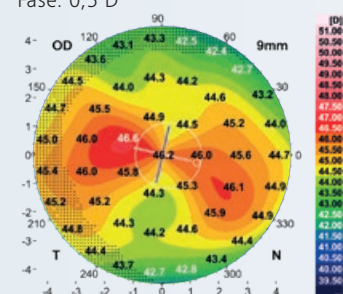
ø circa 4 mm

Dispositivo
Dual-Scheimpflug/Placido
mappa potere assiale anteriore



ø circa 4 mm

Dispositivo
Dual-Scheimpflug/Placido
mappa potere assiale anteriore
Fase: 0,5 D



ø circa 9 mm

Interpretazione del Dr. Koch e del Dr. Wang

- Astigmatismo contro regola in Central Topography, conformazione generale simile al centro della mappa ottenuta con dispositivo Dual-Scheimpflug/ Placido
- Stessa decisione per IOL torica, possibile decisione diversa per IOL multifocale

Conclusione del Dr. Koch e del Dr. Wang

In Central Topography manca un lieve steepening inferiore

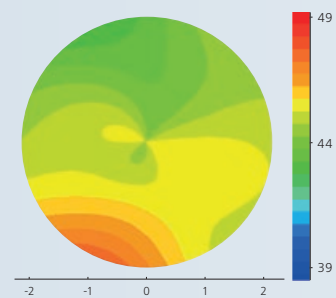
Casi clinici

Caso 06

Astigmatismo patologico irregolare

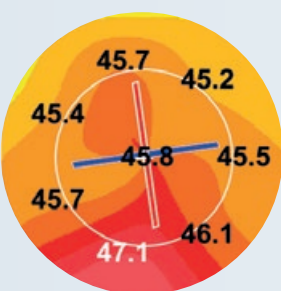
ZEISS IOLMaster 700
mappa potere assiale anteriore

Fase: 0,5 D



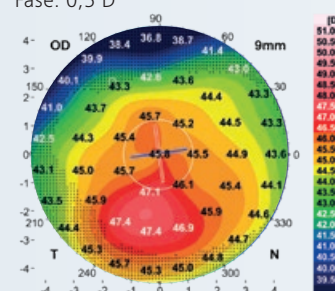
Ø circa 4 mm

Dispositivo
Dual-Scheimpflug/Placido
mappa potere assiale anteriore



Ø circa 4 mm

Dispositivo
Dual-Scheimpflug/Placido
mappa potere assiale anteriore
Fase: 0,5 D



Ø circa 9 mm

Interpretazione del Dr. Koch e del Dr. Wang

- Piccola zona centrale di astigmatismo contro regola in Central Topography, non individuata con Placido, in linea con astigmatismo irregolare
- Caratteristica dominante è lo steepening inferiore su *entrambi i dispositivi* → servono ulteriori indagini
- Stessa decisione per IOL torica o multifocale

Conclusione del Dr. Koch e del Dr. Wang

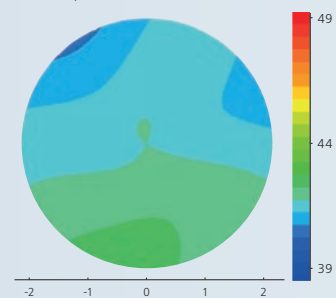
Ottima comparabilità

Caso 07

Astigmatismo patologico irregolare

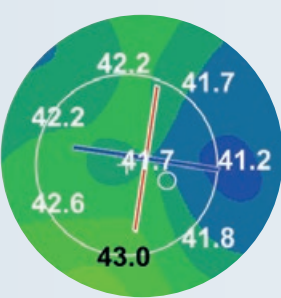
IOLMaster 700 di ZEISS
mappa potere assiale anteriore

Fase: 0,5 D



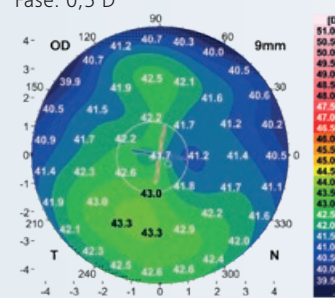
Ø circa 4 mm

Dispositivo Dual-Scheimpflug/Placido
mappa potere assiale anteriore



Ø circa 4 mm

Dispositivo
Dual-Scheimpflug/Placido
mappa potere assiale anteriore
Fase: 0,5 D



Ø circa 9 mm

Interpretazione del Dr. Koch e del Dr. Wang

- Astigmatismo irregolare in Central Topography, conformazione generale simile alla mappa ottenuta con dispositivo Dual-Scheimpflug / Placido
- Stessa decisione per IOL torica o multifocale

Conclusione del Dr. Koch e del Dr. Wang

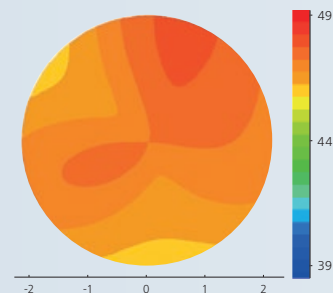
Buona comparabilità

Caso 08

Astigmatismo patologico irregolare

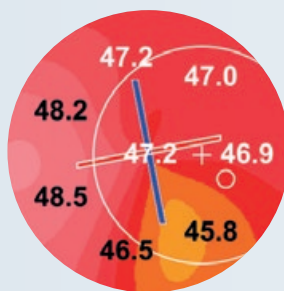
ZEISS IOLMaster 700
mappa potere assiale anteriore

Fase: 0,5 D



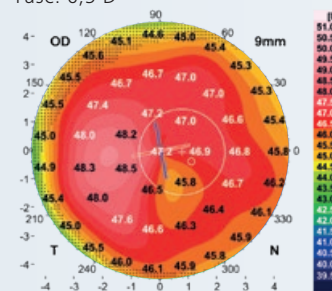
Ø circa 4 mm

Dispositivo
Dual-Scheimpflug/Placido
mappa potere assiale anteriore



Ø circa 4 mm

Dispositivo
Dual-Scheimpflug/Placido
mappa potere assiale anteriore
Fase: 0,5 D



Ø circa 9 mm

Interpretazione del Dr. Koch e del Dr. Wang

- Astigmatismo irregolare in Central Topography, la conformazione di Central Topography è simile alla mappa ottenuta con dispositivo Dual-Scheimpflug / Placido
- Nessun meridiano dritto: irregolare
- Inclinato e irregolare: attenzione!
- Stessa decisione per IOL torica o multifocale

Conclusione del Dr. Koch e del Dr. Wang

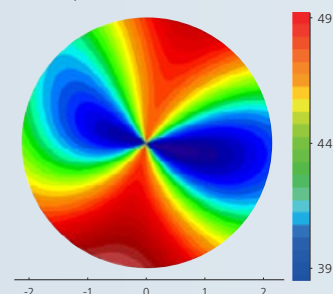
Buona comparabilità

Caso 09

Astigmatismo irregolare - Post Penetrating Keratoplasty (PKP)

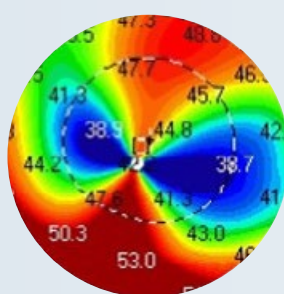
IOLMaster 700 di ZEISS
mappa potere assiale anteriore

Fase: 0,5 D



Ø circa 4 mm

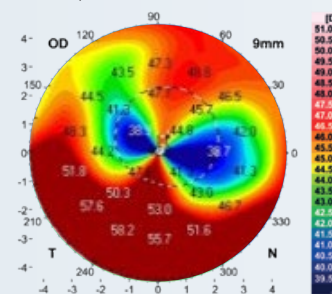
Dispositivo Scheimpflug
mappa potere assiale anteriore



Ø circa 4 mm

Dispositivo Scheimpflug
mappa potere assiale anteriore

Fase: 0,5 D



Ø circa 9 mm

Interpretazione del Dr. Lawless

- Elevato grado di astigmatismo
- Steepening inferiore
- Risultato simile alla mappa del dispositivo Scheimpflug

Conclusione del Dr. Lawless

Buona comparabilità

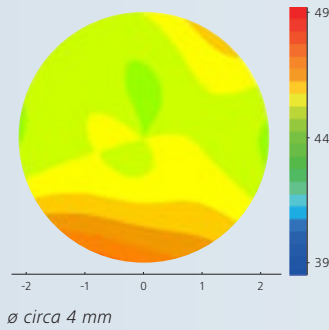
Casi clinici

Caso 10


Astigmatismo irregolare - Post Penetrating Keratoplasty (PKP)

IOLMaster 700 di ZEISS
mappa potere assiale anteriore

Fase: 0,5 D

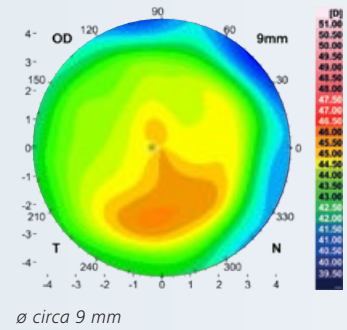


Dispositivo Scheimpflug
mappa potere assiale anteriore



Dispositivo Scheimpflug
mappa potere assiale anteriore

Fase: 0,5 D



Interpretazione del Dr. Lawless

- Astigmatismo irregolare sulla mappa del potere assiale anteriore con steepening inferiore
- Sospetto cheratocono

Conclusione del Dr. Lawless

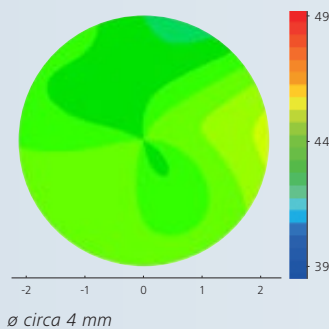
La topografia completa contiene ulteriori informazioni utili sulla periferia

Caso 11

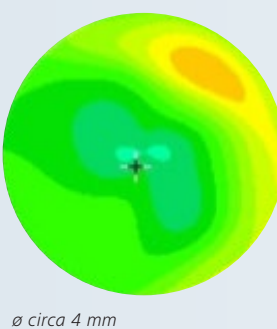
Astigmatismo irregolare – Lieve sindrome dell'occhio secco

IOLMaster 700 di ZEISS
mappa potere assiale anteriore

Fase: 0,5 D

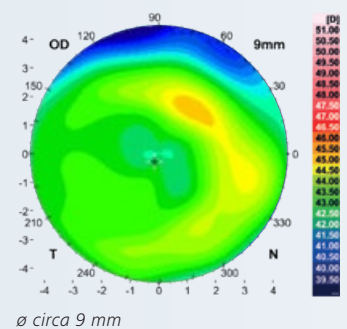


Dispositivo Scheimpflug
mappa potere assiale anteriore



Dispositivo Scheimpflug
mappa potere assiale anteriore

Fase: 0,5 D



Interpretazione del Dr. Lawless

- Piccola irregolarità sulla mappa del potere assiale anteriore
- Curvatura nella parte superiore
- Irregolarità centrale e paracentrale della mappa del dispositivo Scheimpflug
- La misurazione del dispositivo Scheimpflug non è necessaria per ulteriori decisioni

Conclusione del Dr. Lawless

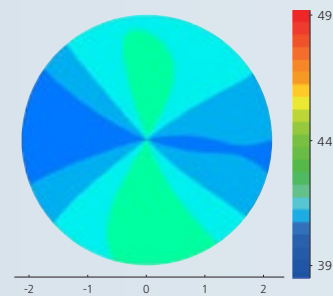
Buona comparabilità

Caso 12

Astigmatismo irregolare

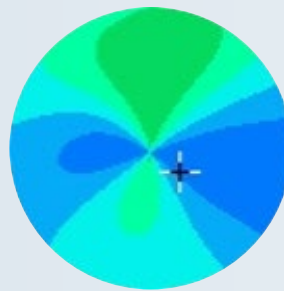IOLMaster 700 di ZEISS
mappa potere assiale anteriore

Fase: 0,5 D



ø circa 4 mm

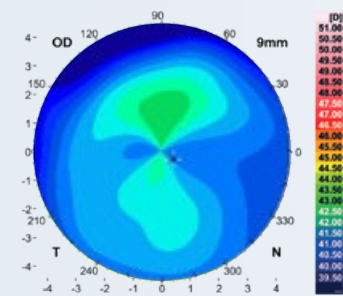
Dispositivo Scheimpflug
mappa potere assiale anteriore



ø circa 4 mm

Dispositivo Scheimpflug
mappa potere assiale anteriore

Fase: 0,5 D



ø circa 9 mm

Interpretazione del Dr. Lawless

- Astigmatismo irregolare con raggi piatti su Central Topography
- Risultato simile sulla mappa del dispositivo Scheimpflug
- Non è necessaria una misurazione aggiuntiva della topografia

Conclusione del Dr. Lawless

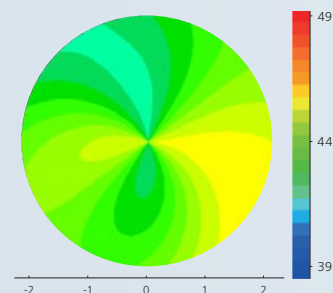
Buona comparabilità

Caso 13

Astigmatismo irregolare - Degenerazione marginale pellucida (PDM)

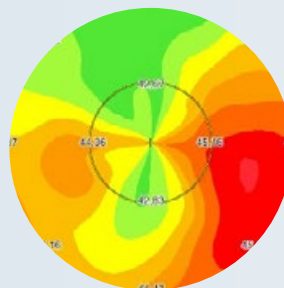
IOLMaster 700 di ZEISS
mappa potere assiale anteriore

Fase: 0,5 D



ø circa 4 mm

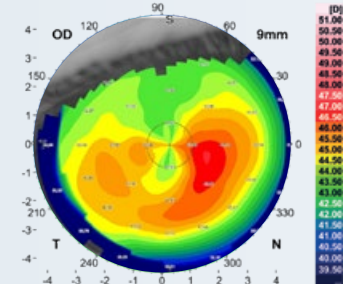
Dispositivo
Dual-Scheimpflug/Placido
mappa potere assiale anteriore



ø circa 4 mm

Dispositivo
Dual-Scheimpflug/Placido
mappa potere assiale anteriore

Fase: 0,5 D



ø circa 9 mm

Interpretazione del Dr. Savini

- Astigmatismo irregolare sulla mappa del potere assiale anteriore
- Appiattimento del meridiano verticale
- Risultato simile sulla mappa del dispositivo Placido

Conclusione del Dr. Savini

Buona comparabilità

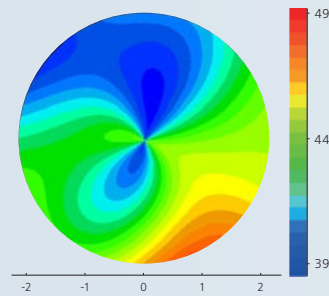
Casi clinici

Caso 14

Astigmatismo irregolare - Degenerazione marginale pellucida (PDM)

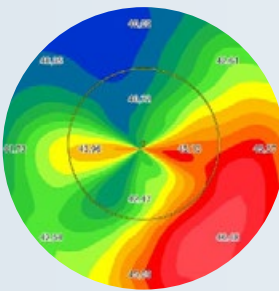
IOLMaster 700 di ZEISS
mappa potere assiale anteriore

Fase: 0,5 D



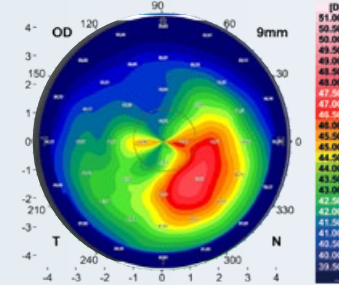
Ø circa 4 mm

Dispositivo
Dual-Scheimpflug/Placido
mappa potere assiale anteriore



Ø circa 4 mm

Dispositivo
Dual-Scheimpflug/Placido
mappa potere assiale anteriore
Fase: 0,5 D



Ø circa 9 mm

Interpretazione del Dr. Savini

- Astigmatismo irregolare sulla mappa del potere assiale anteriore con steepening inferiore
- Appiattimento del meridiano verticale
- Risultato simile sulla mappa del dispositivo Placido

Conclusione del Dr. Savini

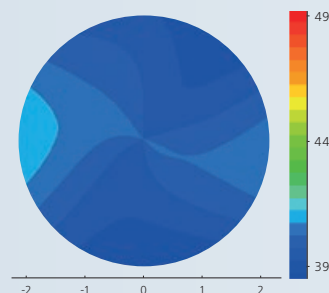
Buona comparabilità

Caso 15

Astigmatismo irregolare post LVC – post LASIK/PRK per miopia

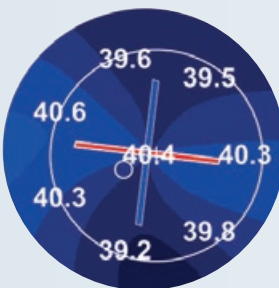ZEISS IOLMaster 700
mappa potere assiale anteriore

Fase: 0,5 D



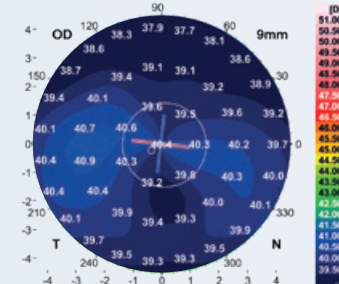
Ø circa 4 mm

Dispositivo
Dual-Scheimpflug/Placido
mappa potere assiale anteriore



Ø circa 4 mm

Dispositivo
Dual-Scheimpflug/Placido
mappa potere assiale anteriore
Fase: 0,5 D



Ø circa 9 mm

Interpretazione del Dr. Koch e del Dr. Wang

- Cornea piatta, astigmatismo irregolare e contro regola (colore blu, meridiani non dritti, "otto sdraiato")
- Piattezza, contro regola e meridiani non dritti. Sono segnali che richiedono un approfondimento ulteriore
- Stessa decisione per IOL torica o multifocale

Conclusione del Dr. Koch e del Dr. Wang

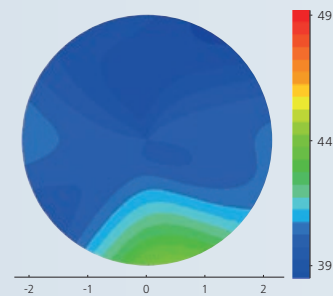
Buona comparabilità

Caso 16

Astigmatismo irregolare post LVC – post LASIK per miopia

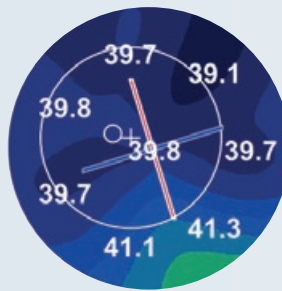
ZEISS IOLMaster 700
mappa potere assiale anteriore

Fase: 0,5 D



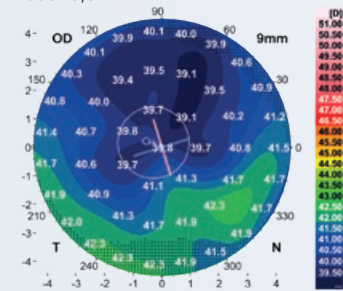
Ø circa 4 mm

Dispositivo
Dual-Scheimpflug/Placido
mappa potere assiale anteriore



Ø circa 4 mm

Dispositivo
Dual-Scheimpflug/Placido
mappa potere assiale anteriore
Fase: 0,5 D



Ø circa 9 mm

Interpretazione del Dr. Koch e del Dr. Wang

- Cornea centrale piatta in Central Topography
- Conformazione generale simile alla mappa ottenuta con dispositivo Dual-Scheimpflug / Placido; si evidenzia un decentramento superiore

Conclusione del Dr. Koch e del Dr. Wang

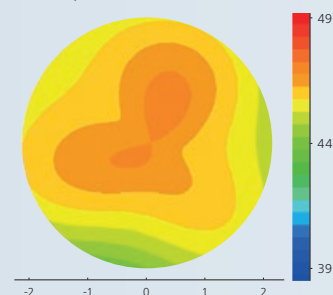
Buona comparabilità

Caso 17

Astigmatismo irregolare post LVC – post LASIK/PRK per iperopia

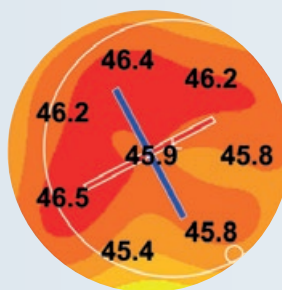
ZEISS IOLMaster 700
mappa potere assiale anteriore

Fase: 0,5 D



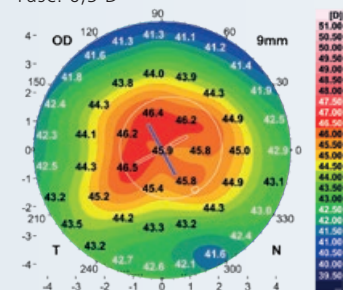
Ø circa 4 mm

Dispositivo
Dual-Scheimpflug/Placido
mappa potere assiale anteriore



Ø circa 4 mm

Dispositivo
Dual-Scheimpflug/Placido
mappa potere assiale anteriore
Fase: 0,5 D



Ø circa 9 mm

Interpretazione del Dr. Koch e del Dr. Wang

- Cornea con curvatura centrale in Central Topography
- Conformazione generale simile alla mappa ottenuta con dispositivo Dual-Scheimpflug / Placido
- La mappa ottenuta con dispositivo Dual-Scheimpflug / Placido mostra un appiattimento periferico

Conclusione del Dr. Koch e del Dr. Wang

Buona comparabilità

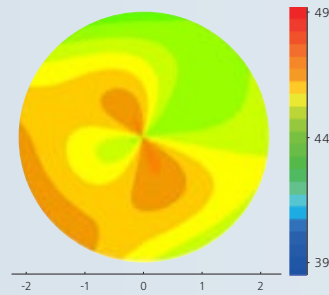
Casi clinici

Caso 18

Astigmatismo irregolare post LVC – post LASIK per iperopia

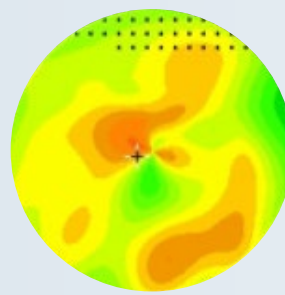
IOLMaster 700 di ZEISS
mappa potere assiale anteriore

Fase: 0,5 D



Ø circa 4 mm

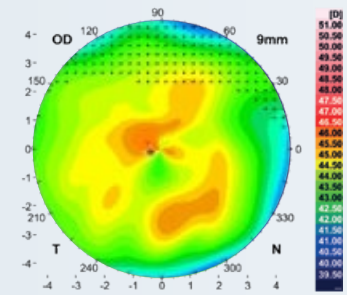
Dispositivo Scheimpflug
mappa potere assiale anteriore



Ø circa 4 mm

Dispositivo Scheimpflug
mappa potere assiale anteriore

Fase: 0,5 D



Ø circa 9 mm

Interpretazione del Dr. Lawless

- Cornea curva e astigmatismo lievemente irregolare
- Risultato simile sulla mappa del dispositivo Scheimpflug
- L'irregolarità può essere causata dal film lacrimale o dalla LASIK

Conclusione del Dr. Lawless

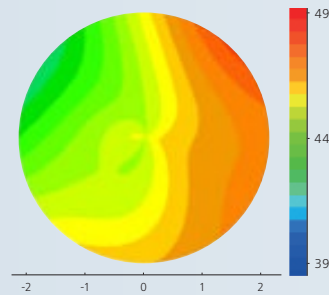
Buona comparabilità

Caso 19

Astigmatismo irregolare post LVC – post LASIK per iperopia

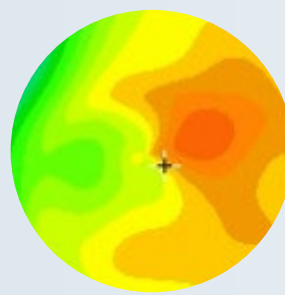
IOLMaster 700 di ZEISS
mappa potere assiale anteriore

Fase: 0,5 D



Ø circa 4 mm

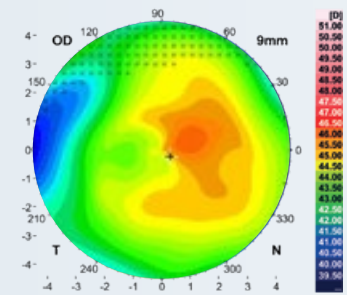
Dispositivo Scheimpflug
mappa potere assiale anteriore



Ø circa 4 mm

Dispositivo Scheimpflug
mappa potere assiale anteriore

Fase: 0,5 D



Ø circa 9 mm

Interpretazione del Dr. Lawless

- Astigmatismo irregolare
- Ablazione decentrata ipermetropia osservando solo la mappa del potere assiale anteriore
- Il dispositivo Scheimpflug fornisce grossolanamente le stesse informazioni

Conclusione del Dr. Lawless

Buona comparabilità

Bibliografia

Wang L, Canedo ALC, Wang Y, Xie KC, Koch DD. Comparison of central topographic maps from a swept-source OCT biometer and a Placido-dual-Scheimpflug tomographer – J Cataract Refract Surg. 2020;October [PubMed](#).

**Scopri altri video di esperti,
documenti di supporto e
risposte alle domande più
comuni nella sezione ZEISS
Approfondimenti sul prodotto**



[Sito web ZEISS Approfondimenti sul prodotto](#)

ZEISS IOLMaster 700 ha lo scopo di aiutare i medici nella scelta della IOL. Benché Central Topography possa risultare utile in fase decisionale, si raccomanda tuttavia l'utilizzo di topografi come dispositivi primari per scelte di natura topografica. Le informazioni presenti in questa guida si basano sulle opinioni del Dr. Douglas D. Koch (medico), Dr. Giacomo Savini (medico) e Dr. Michael Lawless (medico). Il Dr. Douglas D. Koch e il Dr. Michael Lawless intrattengono un rapporto contrattuale o finanziario di altro tipo con Carl Zeiss Meditec AG e le sue affiliate, e hanno ricevuto un contributo finanziario.

CE 0297

IOLMaster 700



Carl Zeiss Meditec AG

Goeschwitzer Strasse 51–52

07745 Jena

Germania

www.zeiss.com/iolmaster700

www.zeiss.com/med/contacts

IT_32_010_0077II CZ-III/2021 Edizione internazionale: esclusivamente per la vendita nei paesi selezionati.
Il contenuto dell'opuscolo può differire dall'attuale stato di omologazione del prodotto o del servizio nel proprio paese.
Contattare il rappresentante locale per ulteriori informazioni. Riserva di modifiche nell'esecuzione e nel volume della fornitura nell'ambito dell'ulteriore sviluppo tecnico.
IOLMaster, SWEPT Source, FORUM e TK sono marchi o marchi registrati di Carl Zeiss Meditec AG o di altre aziende del Gruppo ZEISS in Germania e/o in altri paesi.
© Carl Zeiss Meditec AG, 2021. Tutti i diritti riservati.